Acta Ortopédica Castellano-Manchega

Número 17
Año 2017

Incluida en IMBIOMED / www.imbiomed.com

Revista de la Sociedad Castellano-Manchega Cirugía Ortopédica y Traumatología

LifeNet Health®

Saving Lives. Restoring Health. Giving Hope.

Aloinjertos para todas sus necesidades

Medicina Deportiva

Osteobiológicos

Grandes Reconstrucciones

Tradicionales

ALLOWASH XG® The FUTURE Of Allograft Bio-Implant STERILIZATION

Para una óptima seguridad, este proceso de esterilización patentada produce aloinjertos estériles, sin afectar a las propiedades biomecánicas ni bioquímicas.

PRESERVON® The FUTURE Of Allograft Bio-Implant PRESERVATION

Conservación de bioimplantes en un estado completamente hidratado a temperatura ambiente.

PAD® The FUTURE Of Allograft Bio-Implant DEMINERALIZATION

Desmineralización ósea precisa para lograr la proporción de Ca^{2+} residual ideal del 1 al 4%. Protege las proteínas morfogenéticas óseas y garantiza la osteoinductividad óptima.

MATRACELL® The FUTURE Of Allograft Bio-Implant DECELLULARIZATION

Tejido de aloinjerto acelular, sin afectar a las propiedades biomecánicas o bioquímicas deseadas para su aplicación quirúrgica.

MBA®

www.mba.eu

EDITORIAL

Un año más contamos con la aportación que, desde nuestra revista, podemos ofrecer a nuestra sociedad científica y sus socios, para dar a conocer sus trabajos. Por ello, lo primero y obligado, es agradecer a todos los autores su colaboración al compartir sus trabajos a través nuestro.

En esta edición contamos con originales sobre actualizaciones, revisiones y casos clínicos, remitidos desde distintos centros de nuestra Comunidad, así como desde otras Comunidades. Hemos añadido como novedad, los resúmenes de los trabajos presentados en el congreso de nuestra sociedad, realizado en Ciudad Real en 2017, año al que corresponde este número. Esto responde a la inquietud sobre la falta de difusión de esos trabajos, que cuestan un esfuerzo, y no quedan reflejados luego en un formato en el que se puedan consultar. Esto también pretende mostrar que, con muy poco esfuerzo mas, esos trabajos realizados para las comunicaciones del congreso pueden traducirse en artículos validos para su publicación.

Otros objetivos en los que no debemos cansarnos de trabajar, es en aumentar el número de revisiones de nuestra casuística y actualizaciones en temas de interés común, para llegar a un equilibrio entre estos y la publicación de casos clínicos.

Así pues, os recuerdo que estamos preparados para elaborar el próximo número de nuestra revista, ampliando la tirada a dos números anuales si fuera necesario, y que para ello solo necesitamos la materia prima que son vuestros trabajos.

Ernesto Franco Péris
Director Editorial

ACTA ORTOPÉDICA CASTELLANO-MANCHEGA

Revista de la Sociedad Castellano-Manchega de Cirugía Ortopédica y Traumatología

Presidente: *Dr. Ernesto Franco Péris*
Vicepresidente: *Dr. José Cotarelo Pérez*
Secretario: *Dr. Luís Matías Pagés Ortiz*

Director Editorial: *Dr. Ernesto Franco Péris*

Consejo de Redacción: *Dr. Plácido Jimenez Ortega*
Dr. Blas González Montero
Dr. Pedro Zorrilla Ribot
Dr. Luís Pagés Ortiz
Dr. Damián Mifsut Miedes
Dra. Belén Cutillas Ybarra
Dr. Ernesto Franco Peris

www.scmcot.com

Dirección Editorial:
Sección de Traumatología y Cirugía Ortopédica
Hospital General de Almansa
Av. Circunvalación s/n
02640 Almansa (Albacete)
Tel.: 967339500 • efrancop@sescam.jccm.es

Depósito Legal: M-47251-2009
ISSN: 1576 – 5512
Esta publicación no puede ser reproducida total o parcialmente por ningún medio sin la autorización expresa por escrito de los editores.
Soporte válido publicitario. Consejería de Sanidad. JCCM

INSTRUCCIONES PARA LOS AUTORES

ACTUALIZADAS EN NOVIEMBRE DE 2009

Acta Ortopédica Castellano-Manchega, revista oficial de la Sociedad Castellano-Manchega de Cirugía Ortopédica y Traumatología, publica artículos científicos relacionados con el estudio del aparato locomotor y su patología. Se incluyen trabajos originales, revisiones o actualizaciones de un tema, casos clínicos y opiniones personales en la sección de "Cartas al Director". Asimismo pueden publicarse noticias relacionadas con la Sociedad y que se consideren de interés para sus miembros. Como normativa general, nuestra publicación se atendrá a las instrucciones internacionales para las revistas biomédicas, conocidas como "estilo Vancouver".

Requisitos

Los trabajos deberán enviarse en soporte electrónico por correo electrónico. El archivo de texto en formato Word, las tablas y gráficos en formato Excel y las imágenes en formato jpg, todos ellos en archivos independientes del texto.

Manuscrito

- El trabajo se ordenará como sigue: página del título, resumen, summary, introducción, métodos, resultados, discusión, agradecimientos, bibliografía, tablas, pies de figura y figuras, siendo numeradas las páginas consecutivamente, empezando por la del título.
- Las abreviaciones deben ser evitadas, exceptuando las unidades de medida. Evite el uso de abreviaciones en el título y en el sumario. El nombre completo al que sustituye la abreviación debe preceder al empleo de ésta, a menos que sea una unidad de medida estándar. Las unidades de medida se expresarán preferentemente en Unidades del Sistema Internacional (Unidades SI). Las unidades químicas, físicas, biológicas y clínicas deberán ser siempre definidas estrictamente.

Páginas del título

- Título completo (conciso e informativo), los nombres de los autores (inicial del nombre y apellido completo), el nombre y la localización del departamento o institución donde se realizó el trabajo. Y el reconocimiento de cualquier beca o soporte financiero. En caso de remitir notas clínicas, solo se admitirán un máximo de 5 autores.
- Correspondencia: Incluir el nombre completo, e-mail si se dispone, y la dirección postal completa de primer autor.

Resumen

- No superará las 150 palabras indicando el propósito de estudio o investigación, lo esencial del material, y de los métodos, hallazgos principales y conclusiones de más relieve.

Summary

- Es una traducción correcta del resumen al inglés. Se escribirá en hoja aparte donde también figure el título del trabajo en inglés.

Introducción

- Deben mencionarse claramente los objetivos del trabajo, se enfocará brevemente el tema evitando recuerdos históricos.

Métodos

- Se describirán en detalle para que puedan ser evaluados y repetidos por otros investigadores.
- Las normas éticas seguidas por los investigadores tanto en estudios en humanos como en animales se describirán brevemente. Los estudios en humanos deben contar con la aprobación expresa del comité local de ética y de ensayos clínicos, y así debe figurar en el manuscrito. Si se trata de una metodología original, se explicarán las razones que han conducido a su empleo y se describirán sus posibles limitaciones.
- Exponer los métodos estadísticos empleados. Los estudios contarán con los correspondientes experimentos o grupos control; en caso contrario se explicarán las medidas utilizadas para evitar los sesgos y se comentará su posible efec-to sobre las conclusiones del estudio.

Resultados

- Los resultados deber ser concisos y claros, e incluirán el mínimo necesario de tablas y figuras. Se presentarán de modo que no exista duplicación y repetición de datos en el texto y en las figuras y tablas.

Discusión

- Se destacarán los aspectos nuevos e importantes del trabajo, comentará los hallazgos propios con relación con los de otros trabajos previos, así como las diferencias entre los resultados propios y los de otros autores. Las hipótesis y las frases especulativas quedarán claramente identificadas. La discusión no contendrá resultados nuevos y tampoco será mera repetición de los resultados.

INSTRUCCIONES PARA LOS AUTORES

Bibliografía

- Las citas bibliográficas se identificarán en el texto mediante números arábigos entre paréntesis.
- Se escribirán a doble espacio y se numerarán consecutivamente en el orden de aparición en el texto.
- Las comunicaciones personales y los datos no publicados no deben aparecer en la bibliografía (se pueden citar entre paréntesis en el texto).
- Las abreviaciones de las revistas se ajustarán a las que utiliza el Index Medicus de la National Library of Medicine.

1. Artículo en revista estándar: Apellido e inicial de cada autor (si son más de seis, relacionar los seis primeros, seguido de "et al."); título original del artículo; abreviatura del nombre de la revista; año de publicación; volumen; primera y última página del trabajo. Seitz WH: Complications and problems in the management of distal radius fractures. Hand Clin 1994;10:117-23.
2. Autor corporativo: Hip fracture. A multicenter study. Collaborative Osteoporosis Grup. Clin Orthop Relat Res. 2000;400:500-6.
3. No aparece autor: Alcohol drinking and cancer of the lung (editorial). BMJ 1985; 284:730.
4. Volumen con suplemento: López F, Pérez G. Estudio epidemiológico sobre fractura de cadera. Rev Esp Cir Osteoart 1988:20 supl 5:75-8.
5. Identificación del tipo de artículo: López E, Pérez JM. DDAVP and open heart surgery (letter). Anaesthesia 1989; 44:363-4. Furhman SA, Joiner KA. Binding of the third component of complement C3 by toxoplasma gon- dii (abstract). Clin Res 1987; 35:475A.
6. Número sin volumen: Rodríguez E. Sistemas de Salud y desarrollo. Quadern CAPS. 2008;29:4-10.

LIBROS Y OTRAS MONOGRAFÍAS

7. Autor/es Personal/es: Pérez JH, López WJ. Hip Fracture and their treatment. Wurzburg: Springer Verlag: 2000.
8. Editores, citados como autores: Rodríguez HC, García M, editores. Hip fracture. New York: Springer-Verlag; 2000.
9. Capítulo de un libro: García L, López MN. Pretrochanteric fractures . En: Sodeman WA Jr. Sodeman WA, editores. Pathologic physiology: mechanisms of disease. Philadelphia: Saunders; 2000. p. 547-72.
10. Actas de un congreso: Pérez VL, editor. Hip Fracture treatment. Proceedings of the Firts AMA National Conference on Child Abuse and Neglect: 2000 Mar 30-31: Chicago: American Medical Association; 2000.
11 Comunicación o ponencia de un congreso: García NH. Hip Fractures treatment. En: Gammage RB, Kaye SV, editores. Indoor and human health. Proceedings of the seventh Life Sciences Symposium: 2000 Oct 29-31; Knoxville (TN). Chealsea (MI). Lewis 2000;69-78.
12 Informe científico y técnico: Pérez T. Total hip replacement device. Bethesda (MD); National Institutes of Health. National hip and knee institute; 2000 Apr. Report No.; NIH-NHLI 69-2185-4.

OTROS MATERIALES PUBLICADOS

13. Tesis doctorales: López F. Alargamiento óseo en conejos [tesis doctoral]. Valencia, Universidad de Valencia, 2000.
14. Artículo de periódico: García B, Pérez B. Hip fractures treatment. The Washinton Post 2000; Sect A:2 (col 5).
15. Citas extraídas de internet: Pérez P, García K. Hip fracture treatment (online). Disponible en: http://www.hip- fracture. ac.uk/ service-depts/lis/LIS_Pub/harvards.

MATERIAL NO PUBLICADO

16. En prensa: Pérez HB, García JA. The treatment of intertrochanteric fractures. Acta Ortopédica Castellano- Manchega. En prensa.
17. Material Legal: Ley de Prevención de Riesgos laborales. L.N. 1 31/1995 (8 noviembre 1995).
18. Artículo de revista en formato electrónico: Pérez A, García R. New technologies in medicine and medical journals. BMJ [edición electrónica]. 2009 [citado 14 enero 2009]; 319 [aprox. 1 pág.]. Disponible en: http://www.bmj.com/cgi/ content/full/4319/77220/0.
19. Material audiovisual: Prótesis de Cadera: novedades [videocasete] Madrid: Aula de Formación; 2008.

Tablas

- Deberán escribirse a doble espacio en hojas separadas, y se identificarán de forma consecutiva con un número arábigo. Llevarán un título en la parte superior y deben contener notas explicativas al pie.

Pies de figura

- Los pies de figura se escribirán a doble espacio y las figuras se identificarán con números arábigos que coincidan con su orden de aparición en el texto.
- El pie contendrá la información necesaria para interpretar correctamente la figura sin recurrir al texto.

Figuras

- Deben remitirse en formato de imagen JPG de suficiente calidad para su reproducción.
- Las figuras no repetirán datos ya escritos en el texto.
- Se eliminarán tanto el nombre como los datos que identifiquen al paciente.
- Las ilustraciones en color sólo se enviarán si contribuyen de forma excepcional a la comprensión del artículo.

Responsabilidades éticas

- Cuando se describen experimentos realizados en seres humanos se debe indicar si los procedimientos seguidos se conformaban a las normas éticas del comité de experimentación humana responsable (institucional o regional) y la Declaración de Helsinki de 1975, revisada en 1983. No se deben utilizar nombres, iniciales o números de hospital, sobre todo en las figuras. Cuando se describen experimentos en animales se debe indicar si se han seguido las pautas de una institución o consejo de investigación internacional o una ley nacional reguladora del cuidado y la utilización de animales de laboratorio.
- Permiso de publicación por parte de la institución que ha financiado la investigación.
- La revista no acepta material previamente publicado. Los autores son responsables de obtener los oportunos permisos para reproducir parcialmente material (texto, tablas o figuras) de otras publicaciones. Estos permisos deben solicitarse tanto al autor como a la editorial que ha publicado dicho material.
- Conflicto de intereses: la revista espera que los autores declaren cualquier asociación comercial que pueda suponer un conflicto de intereses en conexión con el artículo remitido.
- Autoría. En la lista de autores deben figurar únicamente aquellas personas que han contribuido intelectualmente al desarrollo del trabajo. Haber ayudado en la colección de datos o haber participado en alguna técnica no son por sí mismos criterios suficientes para figurar como autor.
- Acta Ortopédica Castellano-Manchega declina cualquier responsabilidad sobre posibles conflictos derivados de la autoría de los trabajos que se publican en la Revista.

Consentimiento informado

- Los autores deben mencionar en la sección de métodos que los procedimientos utilizados en los pacientes y controles han sido realizados tras obtención de un consentimiento informado.

Garantías y Cesión de derechos a propiedad intelectual

- El envio de sus trabajos, incluyendo gráficos, diseños o ilustraciones etc., supondrá la aceptación de las siguientes condiciones: El autor garantiza que su artículo remitido a la revista Acta Ortopédica Castellano-Manchega para su publicación, es original, inédito y de su autoría, y que no ha sido publicado con anterioridad ni remitido simultáne amente a ninguna otra editorial para su publicación. Igualmente, el autor garantiza, bajo su responsabilidad, que ostenta todos los derechos de explotación sobre los trabajos, que en ningún caso éstos vulneran derechos de terceros y que, en el caso de que supongan la explotación de derechos de terceros, el autor ha obtenido la correspon- diente autorización para explotarlos y autorizar su explotación por parte de Acta Ortopédica Castellano-Manchega. Así mismo, el autor garantiza que los trabajos que remite a Acta Ortopédica Castellano-Manchega no incumplen la normativa de protección de datos de carácter personal. En especial, garantiza haber obtenido la previa autorización y el consentimiento previo y escrito de los pacientes o sus familiares para su publicación, cuando dichos pacientes sean identificados en sus trabajos o cuando la información publicada les haga fácilmente identificables.
- Cesión de derechos de explotación. El autor cede en exclusiva a la Sociedad Castellano-Manchega de Cirugía Ortopédica y Traumatología (SCMCOT) con facultad de cesión a terceros, todos los derechos de explotación que deriven de los trabajos que sean aceptados para su publicación en la revista Acta Ortopédica Castellano-Manchega, así como en cualequiera de los productos derivados de ésta, y, en particular, los de reproducción, distribución, comunicación pública (incluida la puesta a disposición interactiva) y transformación (incluidas la adaptación, la modificación y, en su caso, la traducción), para todas las modalidades de explotación (a título enunciativo y no limitativo: en formato papel, electrónico, on line, soporte informático o audiovisual, así como en cualquier otro formato, incluso con finalidad promocional o publicitaria y/o para realización de productos derivados), para un ámbito territorial mundial y para toda la duración legal de los derechos prevista en el vigente Texto Refundido de la Ley de Propiedad Intelectual. En consecuencia, el autor no podrá publicar ni difundir los trabajos que sean seleccionados para su publicación en la revista Acta Ortopédica Castellano-Manchega, ni total ni parcialmente, ni tampoco auto- rizar su publicación a terceros, sin la preceptiva previa autorización expresa, otorgada por escrito, de la SCMCOT.

Información adicional

- Los juicios y opiniones expresados en los artículos y comunicaciones publicados en la revista son del autor/es, y no necesariamente aquéllos del Comité Editorial. Tanto el Comité Editorial como la empresa editora declinan cualquier responsabilidad sobre dicho material. Ni el Comité Editorial ni la empresa editora garantizan o apoyan ningún producto que se anuncie en la revista, ni garantizan las afirmaciones realizadas por el fabricante sobre dicho producto o servicio.

SUMARIO

Acta Ortopédica Castellano-Manchega

TRATAMIENTO DE LA DISMETRÍA DE EXTREMIDADES INFERIORES EN NIÑOS MEDIANTE ALARGAMIENTO CON FIJADORES EXTERNOS. 9
García Martín V[1], Gaspar Aparicio N[2], Doñate Pérez F[2], Jimenez Ortega P[3], López Muñoz C[1], Achaerandio de Nova A[1], Delgado Mateo R[2].

LUXACIÓN DORSAL MÚLTIPLE DE LA ARTICULACIÓN CARPOMETACARPIANA: A PROPÓSITO DE UN CASO. 13
M. Reoyo Segura[1], S. Alonso Dominguez[2]

FACTORES QUE DETERMINAN LA DURACIÓN DE LA ESTANCIA HOSPITALARIA EN ANCIANOS CON FRACTURAS DE CADERA. 16
Pilar Peña Fernández[a], Miguel Alonso Galán[a], Lucia Madero de la Fuente[a], José Luis Quijada Rodríguez[a]

SCHWANNOMA "ANTIGUO" EN NERVIO MEDIANO: A PROPÓSITO DE UN CASO. 21
Luis M. Pagés Ortiz, María Dolores Berenguer Romero

AHORRO DE SANGRE EN ARTROPLASTIA PRIMARIA DE RODILLA DE LA ERITROPOYETINA AL AC. TRANEXÁMICO. 24
Damián Mifsut Miedes

PATRÓN DE SENSIBILIDAD DE LOS PATÓGENOS CAUSANTES DE INFECCIÓN OSTEOARTICULAR DE RODILLA EN ALBACETE. ETIOLOGÍA Y ESTUDIO DE SENSIBILIDAD. 29
Ainara Achaerandio de Nova[1], Sergio Losa Palacios[2], Ángel Escudero Jiménez[3], José Javier Blanch Sancho[4], Manuel Gerónimo Pardo[5]

RECIÉN NACIDO CON MÚLTIPLES CONTRACTURAS ARTICULARES. DIAGNÓSTICO DIFERENCIAL DE ARTROGRIPOIS MÚLTIPLE CONGÉNITA. 35
Pardo Coello, M. Mar; Torres Lozano, Pedro; Franco Peris, Ernesto

FRACTURAS DESPLAZADAS DEL HUESO GRANDE: A PROPÓSITO DE DOS CASOS. 37
Ainara Achaerandio de Nova[1], Sergio Losa Palacios[2], Indalecio Gracia Rodríguez[2], Victor García Martín[1], Inmaculada González Lozoya[1], Francisco Doñate Pérez[3], Natalia Gaspar Aparicio[2].

ANEXO I: RESUMENES DE LOS TRABAJOS PRESENTADOS EN EL XXVI CONGRESO DE LA SCMCOT 2017 EN CIUDAD REAL. 44

ANEXO II: CARTEL Y PROGRAMA DEL XXVII CONGRESO DE LA SCMCOT 2018 EN TOLEDO. 58

TRATAMIENTO DE LA DISMETRÍA DE EXTREMIDADES INFERIORES EN NIÑOS MEDIANTE ALARGAMIENTO CON FIJADORES EXTERNOS.

García Martín V[1], Gaspar Aparicio N[2], Doñate Pérez F[2], Jimenez Ortega P[3], López Muñoz C[1], Achaerandio de Nova A[1], Delgado Mateo R[2].

1 Médico Interno Residente Cirugía Ortopédica y Traumatología. Gerencia de Atención Integrada de Albacete
2 Facultativo Especialista Área Cirugía Ortopédica y Traumatología. Gerencia de Atención Integrada de Albacete
3 Jefe de Servicio Cirugía Ortopédica y Traumatología. Gerencia de Atención Integrada de Albacete

RESUMEN

La dismetría de extremidades inferiores, asíntomática e idiopática, supone una patología frecuente en la población general. Cuando esta diferencia se hace más notable, puede ser preciso su tratamiento, existiendo diferentes modalidades en función de su magnitud. Este articulo tiene como objetivo la valoración del alargamiento mediante callotasis con el uso de fijadores externos en el tratamiento de la dismetría de extremidades inferiores realizados en nuestro centro. Como resultados obtuvimos un alargamiento medio de 4,3cm por extremidad. En función de los segmentos intervenidos, encontramos un alargamiento 4,9cm de media en los casos con alargamiento tibial (21% de la longitud inicial) y de 3,6cm de media en los casos de alargamiento femoral (10% de la longitud inicial). Entre las complicaciones más frecuentes, cabe destacar el acortamiento tendinoso a nivel aquíleo o isquiotibial.

SUMMARY

Asymptomatic and idiopathic leg length discrepancies are usual in general population. When this difference becomes more noticeable, its treatment could be necessary, using different approaches depending on its magnitude. The aim of this article is to study the cases of lengthening by callotasis using external fixators in the treatment of lower limb discrepancies performed in our hospital. The results of the study showed a mean elongation of 4.3cm per extremity. Depending on the operated segment, we found a mean correction of 4.9cm in cases with tibial lengthening (21% of the initial length) and 3.6cm in cases of femoral lengthening (10% of the initial length). Among the complications, we must emphasize the tendon shortening at achilles or hamstring level.

PALABRAS CLAVE

Dismetria, extremidades inferiores, fijador externo, alargamiento.

CORRESPONDENCIA:

Victor Garcia Martin
Garcia471@hotmail.com
Servicio de Cirugía Ortopédica y Traumatología. Hermanos Falcó s/n 02006 Albacete

INTRODUCCIÓN

La dismetría de extremidades inferiores (DEI), asintomática e idiopática, es una patología frecuente en la población general[1-3], pudiendo encontrar en un 30% de la población alrededor de 1cm de diferencia entre ambas extremidades inferiores[1,3]. Entre las causas más comunes de DEI[4] encontramos las anomalías congénitas, fracturas, infecciones o las debidas a alteraciones neurológicas. De forma habitual, discrepancias menores a 2cm son tratadas mediante medidas conservadoras, entre 2 y 4 cm y suficiente crecimiento en personas por encima del percentil 50 de altura, indicación para modulación del crecimiento y en discrepancias mayores a 4cm, indicación de alargamiento óseo mediante callotasis[3,5]. El alargamiento mediante callotasis con el uso de fijadores externos, monoaxial o circular, supone una de las principales opciones de tratamiento[5].

El objetivo de nuestro trabajo es valorar el resultado del alargamiento óseo mediante el uso de fijadores externos para el tratamiento de la dismetría de miembros inferiores en pacientes en edad pediátrica.

MATERIAL Y MÉTODO

Realizamos un estudio observacional, longitudinal y retrospectivo en el que incluimos a los pacientes con dismetría de miembros inferiores a los que se les realizó alargamiento de los mismos entre enero de 2010 y diciembre de 2016. Como criterios de inclusión los pacientes debían ser esqueléticamente inmaduros y tener una DEI tratada en nuestro centro mediante callotasis con fijadores externos. Los criterios de exclusión fueron ser pacientes no tratados en nuestro centro o aquellos con pérdida del seguimiento posterior. Se recogieron datos de la historia de los pacientes, obteniéndose información de las variables epidemiológicas, causa de la dismetría, tipo de fijador externo utilizado, segmento oseo intervenido, tiempo durante el que se mantuvo el fijador externo y complicaciones. Realizamos un estudio radiológico mediante el gestor de imágenes Dulcingest y la aplicación Raim-PC para las mediciones longitudinales. En cada paciente, se midió la longitud inicial y final de cada miembro inferior y del contralateral, calculando sendas diferencias. Por otro lado, se midieron las longitudes al inicio y final de cada segmento intervenido.

Un total de 6 pacientes cumplieron los criterios de inclusión, incluyendo 4 mujeres y 2 varones. La edad media fue de 11 años (rango 6-15) siendo el lado derecho discretamente más frecuente (66,6%). En 5 de los pacientes se utilizó un fijador externo monoaxial y en 1 de ellos, fijador externo circular. En cuanto a los segmentos anatómicos intervenidos, tanto fémur como tibia, se intervinieron en 3 pacientes diferentes cada uno.

Entre las causas más frecuentes de DEI en nuestra serie encontramos la secuela tras displasia congénita de cadera en 2 pacientes (33,3%) y el déficit de desarrollo congénito en otros 2 (33,3%), siendo estos últimos originados por hemimelia de peroné e hipoplasia tibial. Las otras causas de DEI registradas fueron secuelas de artritis séptica y de epifisiolisis distal de fémur. (Fig. 1).

El tiempo medio que se mantuvo el fijador externo fue de 7,2 meses. La DEI media inicial fue de 5cm (IC 95% 2,18 - 7,82), siendo de 5,6cm en las tibias y de 4,3cm en fémur.

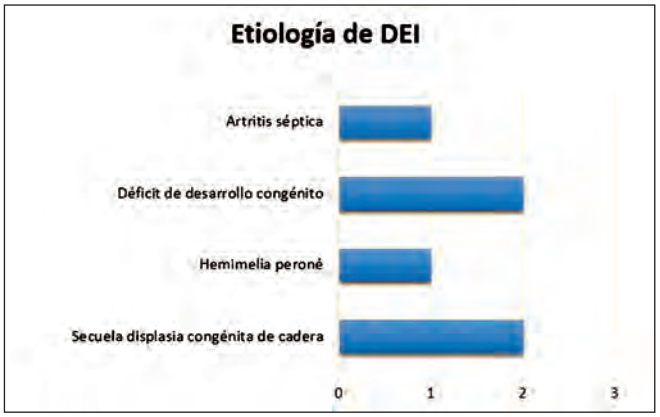

Figura 1: Gráfica que muestra las diferentes etiologías causantes de las DEI

RESULTADOS

Tras el tratamiento, se consiguió disminuir hasta una dismetría final de 1,1cm (IC 95% -0,88 - 2,31) (Fig. 2). Se observó un alargamiento medio por segmento intervenido de 4,3cm (IC 95% 2,78 – 5.81), obteniendo una media de 4,9cm en las tibias y de 3,6cm en los fémures. El alargamiento conseguido, supuso una media del 15,33% respecto a la longitud inicial (LI) del segmento intervenido, siendo el 20,58% en la tibia y 10,08% en el fémur. (Fig. 3 y 4)

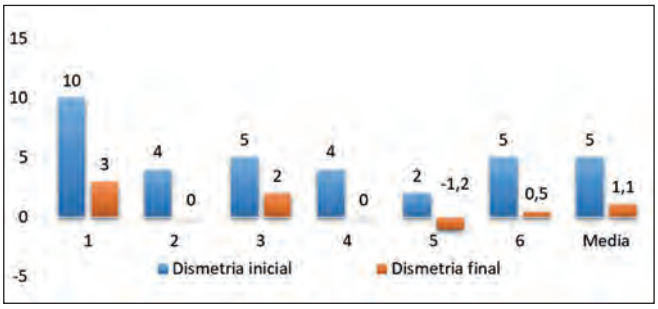

Figura 2: Gráfica que muestra las DEI iniciales y finales de cada uno de los casos así como la media de los mismos.

Entre las complicaciones más frecuentes encontramos el acortamiento tendinoso a nivel aquíleo o isquiotibial causando dificultad para la movilización del tobillo (50%) y de rodilla (16,6%) y que mejoraron posteriormente con terapia física. Por otro lado, el 50% de los pacientes presentaron infección superficial de las fichas que precisaron tratamiento con antibiótico. En total encontramos un total de 9 complicaciones que suponen una media de 1,5 complicaciones por segmento alargado. (Fig. 5)

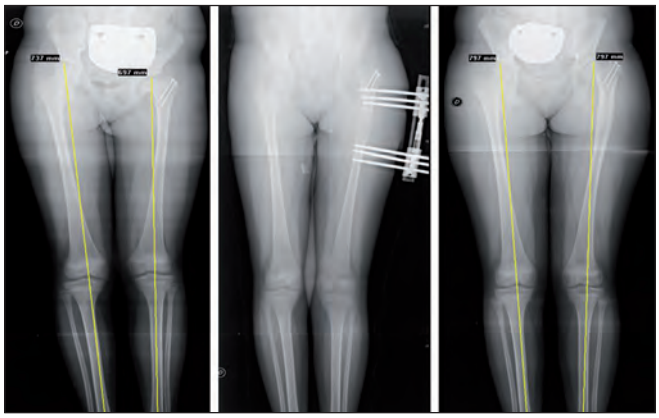

Figura 3: Rx mostrando DEI antes y después de alargamiento femoral

Figura 4: Serie radiográfica que muestra un alargamiento tibial

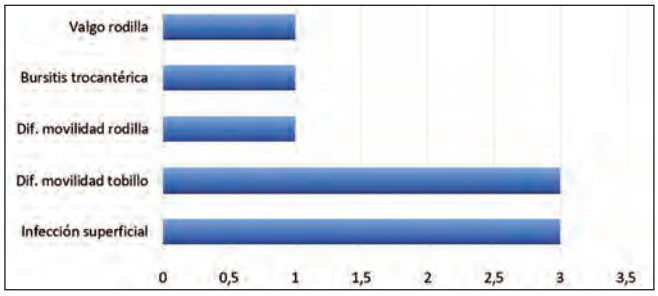

Figura 5: Gráfica que muestra el número de complicaciones registradas

DISCUSIÓN

Según la literatura, la probabilidad de encontrar una DEI >2cm es de 1 por cada 1000 personas[6], pudiendo causar cambios mecánicos que den lugar a dolor y degeneración a nivel de columna, rodilla o cadera[2,7]. En los pacientes en edad pediátrica hay que tener en cuenta que no sólo es importante la dismetría en el momento de la consulta, sino que esta dismetría puede aumentar progresivamente hasta la madurez, existiendo varios métodos que permiten calcular esta discrepancia[7]. El tratamiento utilizado varía en función de las características del paciente y la magnitud de la DEI, pasando por el uso de plantillas o alzas, técnicas de frenado fisario o el alargamiento óseo[7].

El alargamiento óseo mediante callotasis es una técnica que fue desarrollada por De Bastiani, Aldegheri, Renzi-Brivio y Trivella en la universidad de Verona (1987) y consiste en distraer el callo que se forma después de una osteotomía subperióstica de la porción proximal de la diáfisis de un hueso largo[8,9]. Tras la osteotomía y la espera de un periodo de latencia de aproximadamente de 10 días, se comienza la distracción con una velocidad

habitual de 1mm/24h, la cual puede variar en función de varios factores como la aparición de síntomas neuropáticos, dolor o contracturas musculares, etc.[2] Esta técnica muestra múltiples ventajas como la disminución del uso de fijación interna e injertos óseos o el menor riesgo de fracturas posteriores[5], siendo actualmente la técnica más utilizada para el alargamiento óseo dada su probada efectividad y reproducibilidad[4].

En nuestro estudio hemos obtenido una DEI inicial media de 5cm, habiendo conseguido corregirla hasta una media de 1,1cm final. Maffulli y cols[10] obtuvieron mejores resultados en dismetrías de origen congénito pasando de una media inicial de 6,4 cm hasta 0,15cm de diferencia final. El alargamiento medio conseguido en nuestra serie fue de 4,3cm mientras que Glorion y cols[11] obtuvieron un alargamiento medio de 5,2cm en 70 pacientes. Separados por segmentos, obtuvimos una media de 3,6cm de alargamiento en femur (10% LI) y de 5cm de alargamiento en tibia (23% LI). Noonan y cols[12] registraron un alargamiento femoral de 6,6cm (19% LI) en 20 fémur y de 5,9cm (21% LI) en 24 tibias. Sangkaew[13] consiguió un incremento de 4,4cm (12% LI) en 51 fémur, mientras que Camacho y cols[5] alargaron una media de 5cm (16,4%) en 133 fémur.

En cuanto a las complicaciones, el alargamiento mediante callotasis con fijador externo asocia una tasa entre 1.0 a 2,8 complicaciones por paciente[14]. Podemos encontrar complicaciones óseas (osteomielitis, retardo de consolidación, desviación axial…), articulares y musculares (perdida movilidad, subluxación…), neurológicas, vasculares (síndrome compartimental, trombosis venosa profunda…) o derivada de los pines (infección, inestabilidad)[4]. Dentro de ellas, la infección superficial supone una de las complicaciones más comunes con el uso de fijadores externos (70-90%)[2]. Por otro lado, la elongación de partes blandas puede causar dificultad en la movilidad articular o contracturas articulares (15%)[2]. En nuestros casos, la tasa fue de 1,5 complicaciones por segmento alargado, encontrando un 50% de pacientes con infecciones superficiales de las fichas y que precisaron tratamiento antibiótico. Por otro lado, el 66,6% de los pacientes presentó dificultad para la movilización de alguna articulación, siendo más frecuente a nivel de tobillo (50%). Sangkaew y cols[13] obtuvieron una tasa de complicaciones de 1,2 en pacientes intervenidos de fémur, mientras que en el estudio de Noonan y cols[12] ésta fue de 1,00 en fémur y de 1,33 en tibia.

A pesar de que el alargamiento mediante el uso de fijadores externos supone el tratamiento más común, existen otras alternativas diferentes al uso de fijador externo. Entre ellas encontramos el alargamiento mediante callotasis combinando la implantación de fijador externo y un clavo intramedular en el mismo acto quirúrgico[15]. Esta técnica permite disminuir las complicaciones asociadas al fijador externo como la infección en relación a los pines o contracturas, reducir el riesgo de refractura tras la retirada del FE y proporcionar mejor tolerancia y confort al paciente[3]. Salcedo[16] realizó un estudio en el que comparaba el alargamiento mediante fijación externa de manera aislada o asociada a clavo intramedular, realizando 30 alargamientos. Entre los resultados obtenidos, ambos grupos presentaron un alargamiento similar (5,8 vs 6cm, p=0,76), sin embargo el grupo asociado a clavo intramedular registro menor tiempo de fijador externo (2,63 vs 9,99 meses, p < 0.0001), menos complicaciones (13 vs 34, p=0,02) y un mayor grado de flexión de rodilla al final del tratamiento (82,9º vs 52,6º , p<0,0001). La implantación de clavos intramedulares motorizados, los cuales son capaces de alargarse dentro del hueso tras la aplicación de un estímulo externo aplicado por el paciente[2] suponen una alternativa en la corrección de la DEI, eliminando los problemas derivados del fijador externo y siendo mejor tolerados por el paciente, pero no permitiendo la corrección postoperatoria durante el alargamiento[17]. Al-Sayyad y cols[18] en su estudio de 18 pacientes tratados con este tipo de implante obtuvo un alargamiento medio de 4,8cm. No se encontraron casos de infección ósea o partes blandas, reducción de la función de la cadera o rodilla ni de contractura en equino en los casos de alargamiento tibial. En estos 2 últimos sistemas, habría que tener en cuenta que la implantación de un dispositivo intramedular en pacientes esqueléticamente inmaduros, podría causar daños a nivel fisario[19].

Otra alternativa disponible es el uso de fijadores externos tipo hexápodo, el cual presenta 6 barras oblicuas telescópicas (struts) unidas a 2 anillos y que, basándose en un sistema informático, permite corregir múltiples planos de manera simultánea[2,19]. Dammerer y cols[20] compararon los resultados obtenidos en 135 correcciones de deformidades tratados con FE convencional, circular o hexápodo. El FE tipo hexápodo obtuvo menor alargamiento medio (3cm frente a 4cm en los otros grupos, p<0,001), obteniendo sin embargo mejor precisión en la corrección de la deformidad y presentando menor tasa de complicaciones (1,26) que el FE monolateral (1,9) o el FE circular (1,97).

CONCLUSIÓN

La DEI puede ser causada por múltiples patologías congénitas o adquiridas. En nuestra serie, los resultados sugieren que el alargamiento mediante callotasis con fijadores externos supone una buena alternativa en el tratamiento de esta patología alcanzándose unos resultados finales aceptables y observándose una baja tasa de complicaciones.

BIBLIOGRAFÍA

1 Giannini S, Faldini C. Manuale di ortopedia e traumatología. Minerva Medica, Torino (2008)

2 Wagner P. Alargamiento de extremidades: actualización y revisión del tema. *Rev chil ortop traumatol*. 2015; 56(2):18-25

3 Hasler C, Krieg A. Current concepts of leg lengthening. *J Child Orthop.* 2012; 6:89–104

4 Salcedo Canovas C. Bone elongation using monolateral external fixation: a practical guide. *Strat Traum Limb Recon.* 2015; 10:175–88

5 Camacho L, Cassis N, Harfusch. Alargamiento femoral con fijador externo uniplanar en pacientes pediátricos. *Acta Ortopédica Mexicana*. 2011; 25(5): 294-6

6 Guichet JM, Spivak JM, Trouilloud P, et al. Lower limb-length discrepancy. An epidemiologic study. *Clin Orthop.* 1991; 272:235–41.

7 Aiona M, Do KP, Emara K, Dorociak R, Pierce R. Gait patterns in children with limb length discrepancy. *J Pediatr Orthop.* 2015; 35:280–84

8 De Bastiani G, Aldegheri R, Renzi-Brivio L, Trivella G. Limb lengthening by callus distraction (callotasis). *J Pediatr Orthop*. 1987; 7(2):129–34

9 Aldegheri R. Distraction Osteogenesis for Lengthening of the tibia in patients who have limb-length discrepancy or short stature. *J. Bone Joint Surg.* 1999; 81 (5): 624-34

10 Maffulli N, Pattinson R Fixsen J: Lengthening of congenital limb length discrepancy using callotasis: early experience of The Hospital for Sick Children. *Annals of the Royal College of Surgeons of England*. 1993; vol. 75, 105-10

11 Glorion, C, Pouliquen, J. C, Langlais, J, Ceolin J. L. Kassis B. Femoral Lengthening Using the Callotasis Method: Study of the Complications in a Series of 70 Cases in Children and Adolescents. *J. Pediatric Orthop*. 1996; 16(2): 161-7

12 Noonan KJ, Leyes M, Forriol F, Cañadell J. Distraction osteogenesis of the lower extremity with use of monolateral external fixation. A study of two hundred and sixty-one femora and tibiae. *J Bone Joint Surg Am.* 1998; 80(6):793-806.

13 Sangkaew C. Distraction osteogenesis for the treatment of post traumatic complications using a conventional external fixator. A novel technique. *Int. J. Care Injured.* 2005; 36, 185—93

14 Krieg A, Speth B, Foster B: Lengthening With a Motorized Nail in Adolescents: An Alternative to External Fixators? *Clin Orthop Relat Res.* 2008; 466:189–97

15 Bost FC, Larsen LJ. Experiences with lengthening of the femur over an intramedullary rod. *J Bone Joint Surg Am*. 1956; 38:567– 84.

16 Canovas C. Femoral Bone Elongation through External Fixation. Comparative Study between the Traditional Technique and the Technique Assisted by an Intramedullary Nail. *Ann Orthop Rheumatol.* 2017; 5(1): 1080.

17 Pejin Z. Femoral lengthening in children and adolescents. *Orthop Traumatol Surg Res.* 2017; 103(1S):S143-S149

18 Al-Sayyad MJ. Lower limb lengthening and deformity correction using the Fitbone motorized nail system in the adolescent patient. *Journal of Pediatric Orthopaedics B.* 2012; 21 (2): 131-6.

19 Horn J, Steen H, Huhnstock S, Hvid I, Gunderson RB. Limb lengthening and deformity correction of congenital and acquired deformities in children using the Taylor Spatial Frame. *Acta Orthopaedica.* 2017; 88 (3): 334–40

20 Dammerer D, Kirschbichler K, DonnanL, Kaufmann G, Krismer M, Biedermann R. Clinical value of the Taylor Spatial Frame: a comparison with the Ilizarov and Orthofix fixators. *J Child Orthop*. 2011; 5:343–9

LUXACIÓN DORSAL MÚLTIPLE DE LA ARTICULACIÓN CARPOMETACARPIANA: A PROPÓSITO DE UN CASO

M. Reoyo Segura1, S. Alonso Dominguez2

1Médico Interno Residente Cirugía ortopédica y Traumatología. Hospital General Nuestra Señora del Prado
2 Facultativo Especialista Área Cirugía Ortopédica y Traumatología. Hospital General Nuestra Señora del Prado

Hospital Nuestra Señora del Prado. Carretera de Madrid, Km. 114, 45600 Talavera de la Reina, Toledo.

RESUMEN

Las luxaciones aisladas carpometacarpianas son lesiones poco frecuentes cuyo tratamiento no está aún bien establecido. El objetivo de esta publicación es aportar nuestra experiencia en el manejo inicial y tratamiento de esta lesión. Para ello presentamos el caso de un varón de 24 que presentaba luxación a dorso de la 2º, 3º, 4º y 5º articulación carpometacarpiana de su mano derecha tras traumatismo directo. Se realizó reducción cerrada, fijación percutánea con AK de cada uno de los metacarpianos luxados a carpo e inmovilización con férula de yeso. Se siguió clínica y radiológicamente cada 3 semanas retirándose las AK en la sexta semana. El paciente presentó buena evolución recuperando la funcionalidad de la mano por lo que no precisó de tratamiento rehabilitador. A la vista de los resultados, la reducción temprana y la fijación percutánea con AK parecen un método adecuado para el tratamiento de luxaciones carpometacarpianas no complicadas.

Palabras clave: luxación, carpometacarpiana, reducción cerrada, agujas de kirschner.

MULTIPLE DORSAL DISLOCATION OF THE CARPOMETACARPAL JOINT: A CASE REPORT

ABSTRACT

Isolated carpometacarpal dislocations are rare and its treatment is not yet well established. The objective of this publication is to give our experience in the initial management and treatment of this lesion. For this we present the case of a 24 years old male who presented dorsal dislocation of the 2nd, 3rd, 4th and 5th carpometacarpal joint of his right hand after direct trauma. We performed a closed reduction, percutaneous fixation with AK of each of the metacarpals dislocated to carpus and immobilization with splint. It was followed clinically and radiologically every 3 weeks and the AK were removed in the sixth week. The patient presented a good evolution recovering the functionality of the hand with rehabilitative treatment not being necessary. In view of the results, early reduction and percutaneous fixation with AK seem to be a suitable method for the treatment of uncomplicated carpometacarpal luxations.

Key words: Dislocation, carpometacarpal, close reduction, Kirschner wires.

INTRODUCCIÓN

Las luxaciones carpometacarpianas son lesiones poco frecuentes suponiendo sólo el 0,5 a 1% de las luxaciones de los huesos de la mano. El mecanismo lesional en la mayoría de los casos es un traumatismo de alta energía lo que hace que suelan acompañarse de fracturas de los huesos del carpo o la base de los metacarpianos por lo que encontrar luxaciones aisladas no es algo frecuente. La falta de experiencia hace que, a día de hoy, su tratamiento no esté bien establecido. A continuación presentamos nuestra experiencia en el manejo inicial y tratamiento de esta lesión.

MATERIAL Y MÉTODOS

Presentamos el caso de un varón de 24 años que acude a urgencias tras dar un golpe a la pared con el puño cerrado de su mano derecha (siendo esta su mano dominante). Como an-

PALABRAS CLAVE

Luxación, carpometacarpiana, reducción cerrada, agujas de kirschner.

KEY WORDS

Dislocation, carpometacarpal, close reduction, Kirschner wires.

CORRESPONDENCIA:

Marta Reoyo Segura
e-mail: martareoyosegura@gmail.com
Calle Juventino Nieto Blanco N9. Portal C1 piso 5D.
45600 Talavera de la Reina, Toledo.

Fig.1: estado previo a reducción. Tumefacción deformidad en dorso.

tecedentes de interés constaba una fractura de la base del 5º MTC derecho consecuencia de un traumatismo previo.

A la exploración física el paciente presenta tumefacción y deformidad en dorso con pequeñas heridas por abrasión en articulaciones interfalángicas proximales (Fig.1). La movilidad de los dedos estaba conservada con adecuada coloración y relleno capilar, la sensibilidad estaba conservada refiriendo

Fig.2: Radiografías previas a reducción.
Luxación carpometacarpiana de 2º a 5º MTC

el paciente leves parestesias en el pulpejo del 1º y 2º dedo. El resto de la exploración física no revelo hallazgos relevantes.

Radiológicamente se observa una luxación de la 2º, 3º, 4º y 5º articulación metacarpo-carpiana (Fig.2) procediéndose a reducción cerrada mediante tracción longitudinal suave y compresión dorsal y lográndose la reducción en el primer intento. A continuación se inmovilizó con férula dorsal con posterior control radiológico (Fig.3) y recuperándose en este momento de manera progresiva las parestesias descritas.

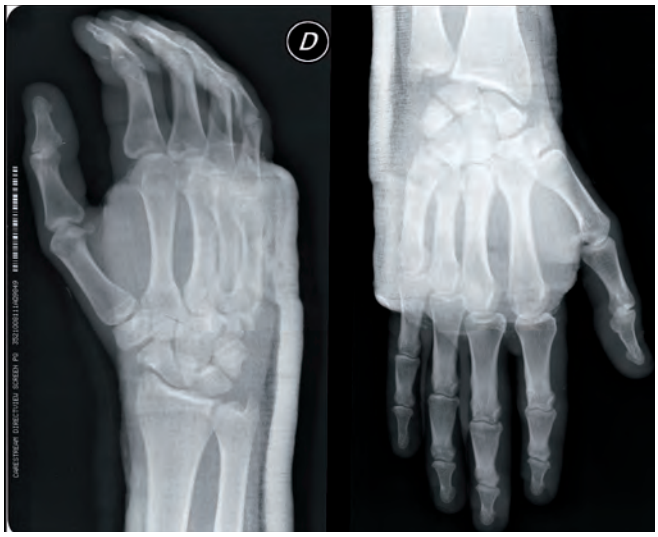

Fig.3: Control radiológico post-reducción

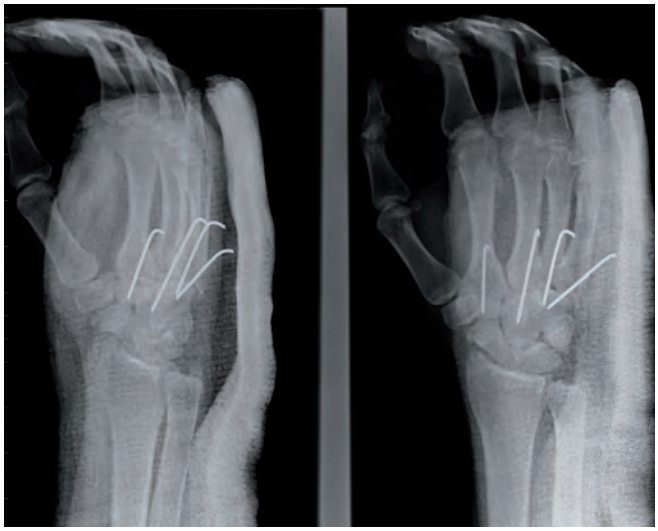

Fig.4: Primer control postquirúrgico. Reducción y estabilización con AK

Aproximadamente 2 horas más tarde se procede a fijación cerrada bajo control de escopia empleando agujas de Kirschner del 5º y 4º metacarpianos a ganchoso, 3º metacarpiano a hueso grande y 2º metacarpiano a trapezoide comprobándose la estabilidad de la reducción e inmovilizando con férula dorsal (Fig. 4).

RESULTADOS

El postoperatorio inmediato transcurrió sin incidencias y el paciente fue dado de alta al día siguiente. Se revisó clínica y radiológicamente en consultas externas a las 3 y 6 semanas presentando buena evolución (Fig.5). A las 6 semanas se retiraron las agujas y se comprobó la buena movilidad siendo capaz el paciente de realizar puño completo, pinza funcional con todos los dedos,

Fig.5: Control radiológico a las 6 semanas.

Fig.6: Flexión a las 6 semanas.

Fig.7: Extensión a las 6 semanas

buena fuerza de prensión y de pinza por lo que, tras la evolución por parte del servicio de rehabilitación este no consideró necesario ningún tratamiento rehabilitador específico (Fig.6 y 7).

DISCUSIÓN

Las luxaciones carpometacarpianas son lesiones poco frecuentes debido a su estabilidad intrínseca. Estas articulaciones en silla de montar son estabilizadas por ligamentos volares y dorsales, ligamentos transversos metacarpianos, tendones flexores y extensores potentes así como por los músculos intrínsecos de la mano. El mecanismo lesional en este caso fue el descrito habitualmente en la literatura, es decir, trauma contuso sobre el dorso de la cabeza de los metacarpianos provocando compresión axial y flexión sobre la articulación.

Dada la escasa experiencia en el tratamiento de estas lesiones por su baja incidencia, no existe consenso en cuanto al tratamiento de elección: algunos autores sugieren que, en caso de reducción estable estas lesiones pueden ser manejadas con inmovilización de yeso de 6 a 8 semanas obteniéndose buenos resultados, otros autores (1) consideran necesario algún tipo de estabilización quirúrgica en la mayoría de los casos y algunos de ellos (2, 3) consideran la reducción abierta y fijación interna la opción con menor probabilidad de reluxación y por tanto el tratamiento más adecuado para este tipo de lesiones.

Así, en la mayoría de los casos descritos en la literatura, aun no existiendo criterios absolutos de inestabilidad la opción de tratamiento más establecida es la reducción cerrada y fijación percutánea con AK. En nuestro caso, no existían fracturas asociadas y la reducción inicial resultó estable por lo que de acuerdo a la literatura optamos por esta opción obteniendo buenos resultados. Por tanto, consideramos la reducción cerrada y fijación con AK una buena opción de tratamiento para las luxaciones carpometacarpianas, en particular cuando estas no presentan fracturas asociadas ya que aseguran la estabilidad de la reducción con una baja morbilidad y presenta una recuperación posterior total y rápida.

BIBLIOGRAFÍA

1 Berger R, Arnold-Peter CW. Hand surgery. Philadelphia: Lippincott Williams & Wilkins; 2004

2 Pundkare GT1, Patil AM1. Carpometacarpal Joint Fracture Dislocation of Second to Fifth Finger. Clin Orthop Surg. 2015 Dec; 7(4):430-5. doi: 10.4055/cios.2015.7.4.430. Epub 2015 Nov 13.

3 Yasir Salam Siddiqui et al. Multiple Carpometacarpal Fracture Dislocation of the Hand – An Uncommon Pattern of Injury Which is Often Missed: A Case Report with Review of Literaturet. Journal of Clinical and Diagnostic Research. 2011 June, Vol-5(3): 618-20

4 Bergfield TG, Dupuy TE, Aulicino PL. Fracture-discolations of all five carpometacarpal joints: a case report. J Hand Surg 1985; 10ª: 76-8.

5 Laforgia R, Specchiulli F, Mariani A. Dorsal dislocation of the fifth carpometacarpal joint. Hand Surg Am 1990; 15: 463-65

6 Ayala Gamboa U. Luxación dorsal de la articulación carpometacarpiana: Informe de tres casos. Anales médicos Asociacion médica. Vol. 57, Núm. 2 Abr. - Jun. 2012 p. 144 – 48

FACTORES QUE DETERMINAN LA DURACIÓN DE LA ESTANCIA HOSPITALARIA EN ANCIANOS CON FRACTURAS DE CADERA

Pilar Peña Fernández[a], Miguel Alonso Galán[a], Lucia Madero de la Fuente[a], José Luis Quijada Rodríguez

[a] Servicio de Traumatología y Cirugía Ortopédica

Hospital Virgen de la Luz de Cuenca

C/ Hermandad de Donantes de Sangre s/n. C.P: 16002. Cuenca. España

FINANCIACION

El estudio no ha recibido ningún tipo de financiación.

CONFLICTO DE INTERESES

Ninguno de los autores del estudio tiene conflicto de intereses.

El estudio ha sido aprobado por el Comité de Ética del Hospital Virgen de la Luz de Cuenca y autorizado por la Comisión de Investigación.

RESUMEN

Objetivos: Investigar la influencia de diferentes variables en la duración de la estancia hospitalaria (DEH) en los pacientes ingresados por fractura de cadera, principalmente aquellas que pueden ser controladas y modificadas.

Material y métodos: Analizamos de forma prospectiva los pacientes ingresados consecutivamente por fracturas de cadera durante un año. Dado que la variable independiente es el tiempo transcurrido hasta el alta, se realizó un análisis de supervivencia en el que se incluyeron un grupo de variables extraídas a partir de una revisión no sistemática de la literatura.

Resultados: Se incluyeron en el estudio 209 pacientes con fracturas de cadera. Tras el análisis multivariante, el estado civil soltero (Hazard Ratio [HR]: 0.551; Intervalo de Confianza [IC] del 95%: 0.342-0.887), el retraso en la cirugía (HR: 0.444; IC del 95%: 0.292-0.675) y la aparición de complicaciones postoperatorias (HR: 0.448; IC del 95%: 0.290-0.693) aumentaron la DEH. Por otro lado, la procedencia a partir de una residencia de ancianos diminuyó significativamente la DEH en pacientes con fracturas de cadera (HR: 1.663; IC del 95%: 1.144-2.331).

Conclusión: Con la finalidad de evitar estancias hospitalarias innecesarias, sería conveniente operar a los pacientes en las primeras 48 horas, promover la movilización precoz y el tratamiento multidisciplinar para disminuir la aparición de complicaciones y realizar una buena planificación del alta teniendo en cuenta la procedencia y el estado civil de los pacientes.

PALABRAS CLAVE

Fracturas de cadera. Estancia hospitalaria. Momento de la cirugía. Complicaciones postoperatorias. Estado civil.

Determinants of Length of Stay in elderly patients with hip fractures.

ABSTRACT

Objective: To investigate the influence of different factors in Length of Stay (LOS), in patients admitted with hip fractures, mainly those variables that can be controlled and modified.

Material and methods: We analyzed prospectively the patients with hip fractures admitted consecutively during one year. Since time to discharge was the independent variable, survival analysis, for a set of factors extracted from a non-systematic reviewof the literature,was performed.

Results: Two hundred and nine patients with hip fractures were enrolled. After multivariate analysis, marital status (single) (Hazard Ratio [HR]: 0.551; 95% CI: 0.342-0.887), delay of surgery more than 48 hours (HR: 0.463; 95% CI: 0.326-0.659) and occurrence of postoperative complications (HR: 0.516; 95% CI: 0.360-0.739) were found increasing LOS. On the other hand, dwelling in a nursing home diminished significantly LOS in patients with hip fractures (HR: 1.663; 95% CI: 1.144-2.331).

Conclusions: In order to reduce LOS, we strongly recommend operating the patients with hip fracture within 48 hours from admission, promoting early movement and multidisciplinary treatment. Discharge planning, taking in account marital status and origin, is also very important.

PALABRAS CLAVE

Fracturas de cadera. Estancia hospitalaria. Momento de la cirugía. Complicaciones postoperatorias. Estado civil.

KEY WORDS

Hip fractures. Length of stay. Time factors. Postoperative complications. Marital status.

CORRESPONDENCIA:

José Luis Quijada Rodríguez
C/ Colón nº 43. CP: 16002. Cuenca (España)
Teléfono: 617963701

KEYWORDS

Hip fractures. Length of stay. Time factors. Postoperative complications. Marital status.

INTRODUCCIÓN

Las fracturas de cadera en el anciano constituyen un problema de salud relevante por su elevada incidencia, alta morbi-mortalidad e importante consumo de recursos sanitarios. En España se producen al año alrededor de 60.000 nuevas fracturas de cadera, lo que origina un gasto aproximado de 500 millones de euros anuales. Las previsiones indican que el problema se agravará

en los próximos años a nivel mundial, incrementando la carga económica para el sistema sanitario, lo que convierte en esencial mejorar la eficiencia en la gestión de estos procesos(1–11).

Uno de los aspectos fundamentales que se debe optimizar es la Duración de la Estancia Hospitalaria (DEH). Aproximadamente un 25 por ciento de las camas de un Servicio de Traumatología permanecen ocupadas por pacientes con fracturas de cadera. Dado que el coste marginal por día de estancia se sitúa alrededor de 400 Euros, la prolongación innecesaria del ingreso hospitalario, puede suponer un importante gravamen económico(8,9).

Con el objetivo de disminuir el número de estancias innecesarias en los pacientes con fracturas de cadera es imprescindible conocer las diferentes variables que condicionan la DEH. Se ha investigado ampliamente el efecto de diversos factores sobre la DEH en este grupo de pacientes. Algunas de estas variables como la edad(2,5,6,10–21), sexo(2–6,10–16,19–27), raza(2,25), tipo de fractura(3–6,11–13,17,22–24,26,28), comorbilidad asociada (2–7,10–12,14–21,23–25,27–29), capacidad funcional (2,3,13,24,26,27) y estado cognitivo(2–5,10,12–14,26,27) son características inherentes al propio paciente y por tanto no son susceptibles de ser modificadas. Sin embargo, existe un conjunto de factores, dependientes fundamentalmente del estilo de práctica clínica que pueden ser controlados, al menos parcialmente. La influencia de algunos de estos factores sobre la estancia hospitalaria en pacientes con fracturas de cadera ha sido ya investigada. Una de las variables más ampliamente estudiadas es el momento de la cirugía(5–7,12,17,19–22,24,25,28,29), pero también se han evaluado la influencia de la programación del alta(5,6,13,24,28) y la presencia de complicaciones postoperatorias(5,8,10–13,15–19,21–31). No obstante, otras variables relacionadas con el estilo de práctica clínica, como las características del cirujano(5,12) y la política transfusional de la unidad (14,26,30,32)no han sido investigadas y podrían estar relacionadas con la duración de la estancia hospitalaria.

El objetivo principal del presente estudio, observacional y prospectivo, es determinar los factores que influyen en la duración de la estancia hospitalaria en los pacientes ancianos con fracturas de cadera, haciendo especial énfasis en aquellos que son susceptibles de ser modificados. Dado que la variable independiente es el tiempo transcurrido desde el ingreso hasta el momento del alta, la valoración de los resultados se ha realizado utilizando modelos estadísticos del tipo "tiempo hasta el evento" (análisis de supervivencia).

MATERIAL Y MÉTODOS

Se estudiaron de forma prospectiva 209 pacientes con fracturas de cadera ingresados consecutivamente en nuestro hospital desde Enero de 2008 hasta Septiembre de 2009.

Fueron excluidos los pacientes de edad inferior a 65 años, aquellos en los que se sospechó una fractura patológica y los procedentes de otros centros. Se solicitó consentimiento informado a todos los sujetos incluidos en el estudio o en caso de deterioro cognitivo, a sus familiares más cercanos.

La información se recogió, en un cuestionario diseñado "ad hoc", a partir de una entrevista personal y la revisión de la historia clínica. Se registraron todas aquellas variables que, tras una revisión no sistemática de la literatura, se estimó que podían influir en la duración de la estancia hospitalaria, así como de otras que, en opinión de los autores, no habían sido previamente publicadas en la literatura. Los factores fueron clasificados en dos grupos: modificables y no modificables. Entre los primeros, además de los datos sociodemográficos, se recogieron la procedencia al ingreso, el tipo de fractura, la comorbilidad asociada, el grado ASA (American Society of Anestesiologists), el estado funcional mediante la escala de Barthel, el deterioro cognitivo con el test de Pfeiffer y la presencia de delirio durante el ingreso. En cuanto a los factores modificables se registraron: momento y duración de la cirugía, modelo de formación del cirujano (MIR o no MIR), presencia de transfusión sanguínea, aparición de complicaciones postoperatorias y el cambio a una residencia de ancianos en el momento del alta. Todas las variables fueron previamente dicotomizadas para facilitar su aplicación en la práctica clínica.

Dado que la variable independiente es el tiempo transcurrido hasta el alta hospitalaria, se eligió el análisis de supervivencia como fundamento del estudio estadístico estableciendo como "punto final" (end-point) el momento del alta. En nuestra opinión el análisis de supervivencia presenta varias ventajas sobre las pruebas estadísticas convencionales en este tipo de estudio. En primer lugar, la variable "tiempo de estancia hospitalaria" no sigue una distribución normal por lo que los test no paramétricos -entre los que se encuentran el análisis de Kaplan-Meier y la regresión de Cox- son más adecuados a la hora de interpretar los resultados. Por otro lado, el análisis de supervivencia permite censurar los pacientes que fallecen antes de ser dados de alta. El estudio estadístico se llevó a cabo en dos pasos. Posteriormente, se realizó un análisis de supervivencia univariante mediante el método de Kaplan-Meyer con el test log-rank, para determinar la asociación estadística de las diferentes variables con la duración de la estancia hospitalaria. En un segundo paso, se diseñó un modelo estadístico multivariante, mediante el método de los Riesgos Proporcionales de Cox, con la finalidad de realizar un ajuste con las posibles variables confusoras. En este análisis se introdujeron como covariables, además de la edad y el sexo, aquellas que en el estudio univariante obtuvieron un nivel de significación inferior a 0.05.

El análisis se realizó con el paquete estadístico SPSS (versión 15).

RESULTADOS

La edad media de los pacientes de la muestra analizada fue 83 años (IC al 95%: 82.48 - 84.57). El 78% (169) fueron mujeres y un 44% (97) de las fracturas fueron intracapsulares.

En el análisis de supervivencia de Kaplan-Meyer, el estado civil soltero (p = 0.032), la procedencia a partir de una residencia de ancianos (p = 0.035), el grado ASA (p = 0.002), el retraso de la cirugía más de 48 horas (p = 0.000) y la aparición de complicaciones postoperatorias (p = 0.000) mostraron asociación estadística con la duración de la estancia hospitalaria (Tabla 1).

Una vez realizado el ajuste mediante el modelo de Regresión de Cox, el retraso en la cirugía por un tiempo superiora 48 horas(HR: 0.444; IC del 95%: 0.292-0.675), la aparición de complicaciones postoperatorias (HR: 0.448; IC del 95%: 0.290-0.693) y el estado civil soltero (HR: 0.551; IC del 95%: 0.342-0.887) aumentaron significativamente la duración de la estancia hospitalaria, mientras que la procedencia a partir de una residencia de ancianos en el momento del ingreso (HR: 1.663; IC del 95%: 1.144-2.331) la diminuyó (Tabla 2).

Variables		N	p-valor
No modificables			
	Edad		
	> 75	188	0.431
	> 85	88	0.077
	Sexo (mujer)	169	0.242
	Estado civil (soltero)	24	0.032
	Procedencia (residencia ancianos)	46	0.035
	Tipo de fractura (intracapsular)	97	0.568
	Comorbilidad		
	0	77	0.257
	> 1	67	0.259
	> 2	22	0.333
	ASA (I-II)	47	0.002
	Estado funcional (independiente)	48	0.828
	Deterioro cognitivo	111	0.899
	Delirio	83	0.192
Modificables			
	Retraso en la cirugía (> 48 horas)	156	0.000
	Duración de la cirugía (> 1 hora)	42	0.081
	Transfusión sanguínea	77	0.092
	Cirujano vía MIR	69	0.166
	Cambio a residencia	36	0.053

Tabla 1. Análisis de supervivencia de Kaplan-Meyer con el test log-rank para determinar la asociación de las diferentes variables con la estancia hospitalaria.

Las curvas de supervivencia correspondientes a estas variables se muestran en la figura 1.

Las causas más frecuentes de retraso de la cirugía fueron de naturaleza "no médica" (Tabla 3). En este grupo se incluyen algunos factores directamente relacionados con la organización del sistema sanitario, como la falta de disponibilidad de quirófano o de personal.

DISCUSIÓN

El estado civil soltero, el retraso en la cirugía por un tiempo superior a 48 horas y la aparición de complicaciones postoperatorias aumentan la duración de la estancia hospitalaria en los pacientes ancianos con fractura de cadera. Sin embargo, la procedencia de una residencia de ancianos al ingreso, acorta significativamente la permanencia en el hospital en este grupo de pacientes.

Los pacientes solteros posiblemente poseen un soporte social más débil ya que en muchas ocasiones los cuidadores principales

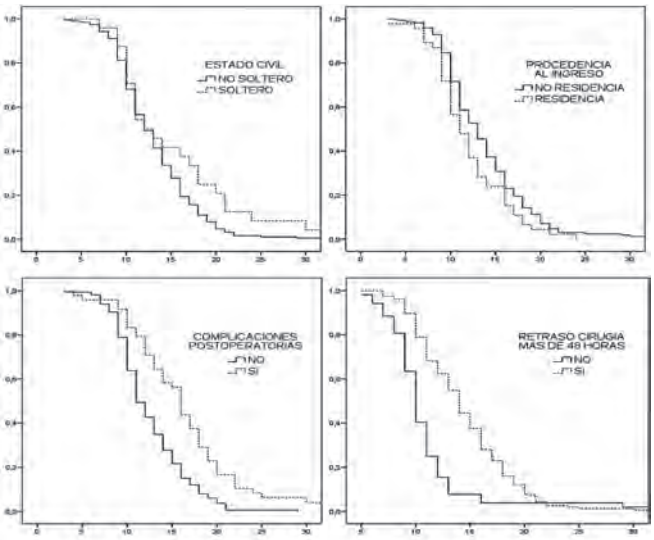

Figura 1. Curvas de supervivencia tras análisis de multivariante.

Variables	p-valor	HR	IC 95%
Edad	0.893	0.999	0.978-1.020
Sexo	0.990	1.002	0.708-1.419
Estado civil (soltero)	0.014	0.551	0.342-0.887
Procedencia (residencia ancianos)	0.007	1.633	1.144-2.331
ASA (I-II)	0.373	1.173	0.825-1.667
Retraso cirugía (> 48 horas)	0.000	0.463	0.326-0.659
Complicaciones postoperatorias	0.000	0.516	0.360-0.739

Tabla 2. Modelo de regresión de Cox. Se incluyeron aquellas variables que se mostraron asociación estadística en el modelo univariante más la edad y el sexo.

MOTIVOS DE RETRASO DE LA CIRUGIA MAYOR DE 48 HORAS

Motivo retraso	N	Porcentaje	Porcentaje acumulado
Médicos	25	12.0	12.0
No médicos	76	36.3	48.3
Ingesta antiagregantes	48	23.0	71.3
No retraso	60	28.7	100.0

Tabla 3. Causas más frecuentes de retraso de la cirugía mayor de 48 horas.

de los pacientes con fracturas de cadera, son los hijos o los cónyuges. Por tanto, podemos considerar a los pacientes solteros como bloqueadores de camas ("bed blockers"), lo cual debería ser tenido en cuenta a la hora de la planificación del alta.

El retraso en la cirugía ha sido considerado como uno de los principales factores determinantes en los resultados de las fracturas de cadera. La mayor parte de los autores coinciden en que retrasos superiores a 48 horas prolongan la duración de la estancia hospitalaria y empeoran significativamente el pronóstico en este tipo de pacientes(5,12,18,21,28). Dado que la causa más frecuente del retraso está determinada por factores "no médicos", sería recomendable tomar las medidas necesarias para evitarlo, lo que supondría dotar de los recursos humanos y materiales necesarios para poder operar a estos pacientes en horarios de tarde y los fines de semana. Otra causa frecuente de retraso de la intervención es el periodo de espera preoperatoria que viene impuesto por los protocolos anestésicos en los pacientes que toman fármacos antiagregantes plaquetarios con la finalidad teórica de disminuir el sangrado y evitar la aparición de hematomas neuroaxiales tras las anestesias raquídeas(5-7,9,28,29,33–36). Si tenemos en cuenta que aproximadamente un tercio de los pacientes con fracturas de cadera toman este tipo de medicamentos el problema adquiere una magnitud importante, más aún, cuando no se ha demostrado concluyentemente que este tiempo de espera sea absolutamente necesario. En cualquier caso, este es un aspecto que debería ser investigado más profundamente.

La aparición de complicaciones postoperatorias (5,8,10–13,15–19,21–31) prolonga la estancia hospitalaria como ha sido puesto de manifiesto por numerosos autores. Por tanto, es preciso extremar las medidas dirigidas a disminuir la incidencia de complicaciones, fundamentalmente fomentar la movilización precoz de los pacientes y promover el tratamiento multidisciplinar(1,2,20,23,25,28).

Los pacientes cuyo domicilio habitual es una residencia de ancianos tienen una estancia más corta cuando son hospitalizados por una fractura de cadera. En concreto presenta una estancia postoperatoria menor. Esto podría indicar que el hecho de tener determinado precozmente el destino, facilita el proceso del alta(5,6,23–26).

Otros factores relacionados con el funcionamiento del sistema como la política transfusional(30), el tipo de formación de los cirujanos(12) o la duración de la intervención quirúrgica (11,13,28) no han podido ser relacionados con un aumento de la estancia hospitalaria, al menos en nuestro ambiente. Tampoco el cambio de destino desde el domicilio propio o familiar a una residencia de ancianos -que podría retrasar el alta hospitalaria debido a los trámites burocráticos necesarios para el traslado- ha podido ser relacionado con una prolongación de la estancia(5,6,14,16,20,23–27,37).

La principal limitación del presente estudio es el hecho de que haya sido realizado en una sola institución y por lo tanto es dependiente de una determinada forma de práctica clínica. Aunque, teóricamente, ésta pudiera diferir de la practicada en otros centros, la experiencia nos lleva a pensar que muchos de los modos de actuación son similares, al menos en lo que se refiere al sistema sanitario público español.

CONCLUSIÓN

En base a los resultados obtenidos en nuestro estudio, podemos recomendar varias medidas orientadas a evitar un importante número de estancias hospitalarias innecesarias en pacientes con fracturas de cadera. En primer lugar intervenir a los pacientes en las primeras 48 horas. En segundo lugar promover la movilización precoz y el tratamiento multidisciplinar con la finalidad de disminuir la aparición de complicaciones. Por último, elaborar una adecuada planificación del alta, en la cuál se deberían tener en cuenta entre otros factores, el estado civil y la procedencia del paciente.

BIBLIOGRAFÍA

1. Latham NK, Jette DU, Warren RL, Wirtalla C. Pattern of functional change during rehabilitation of patients with hip fracture. Arch Phys Med Rehabil. 2006; 87 (1): 111-6.

2. Press Y, Grinshpun Y, Berzak A, Friger M, Clarfield AM. The effect of co-morbidity on the rehabilitation process in elderly patients after hi fracture. Arch Gerontol Geriatr. 2007 Nov-Dic; 45 (3): 281-94. Epub 2007 Mar 12.

3. Eschbach D-A, Oberkircher L, Bliemel C, Mohr J, Ruchholtz S, Buecking B. Increased age is not associated with higher incidence of complications, longer stay in acute care hospital and in hospital mortality in geriatric hip fracture patients. Maturitas. 2013;74:185–9.

4. Nikkel LE, Fox EJ, Black KP, Davis C, Andersen L, Hollenbeak CS. Impact of Comorbidities on Hospitalization Costs Following Hip Fracture. J Bone Joint Surg Am . 2012; 94 (1): 9-17. doi: 10.2106 / JBJS.J.01077.

5. Verbeek DOF, Ponsen KJ, Goslings JC, Heetveld MJ. Effect of surgical delay on outcome in hip fracture patients: A retrospective multivariate analysis of 192 patients. Int Orthop. 2008 Feb; 32(1):13-8.

6. Holt G, Smith R, Duncan K, Mckeown DW, Holt G, Smith R, et al. Does delay to theatre for medical reasons affect the perioperative mortality in patients with a fracture of the hip? J Bone Jt Surg [Br]. 2010;9292(6):835–41.

7. Siegmeth AW, Gurusamy K, Parker MJ, Gurusamy " K. Delay to surgery prolongs hospital stay in patients with fractures of the proximal femur. J Bone Jt Surg [Br]. 2005;8787(8):1123–6.

8. Dodds MK, Mulhall KJ. Causes of prolonged hospital stay following low-energy fracture of the proximal femur: Issues of most concern. Ir Med J. 2009 Sep; 102 (8): 262-4.

9. Venn R, Steele A, Richardson P, Poloniecki J, Grounds M, Newman P. Randomized controlled trial to investigate influence of the fluid challenge on duration of hospital stay and perioperative morbidity in patients with hip fractures. Br J Anaesth. 2002;88(1):65–71.

10. Garcia AE, Bonnaig J V, Yoneda ZT, Richards JE, Ehrenfeld JM, Obremskey WT, et al. Patient Variables Which May Predict Length of Stay and Hospital Costs in Elderly Patients With Hip Fracture Level of Evidence: Prognostic Level II. See Instructions for Authors for a complete description of levels of evidence. J Orthop Trauma. 2012;26:620–3.

11. Kay HF, Sathiyakumar V, Yoneda ZT, Lee YM, Jahangir AA, Ehrenfeld JM, et al. The Effects of American Society of Anesthesiologists Physical Status on Length of Stay and Inpatient Cost in the Surgical Treatment of Isolated Orthopaedic Fractures. J Orthop Trauma 2014 Jul; 28 (7):e153-9.

12. Clague JE, Craddock E, Andrew G, Horan MA, Pendleton N. Predictors of outcome following hip fracture. Admission time predicts length of stay and in-hospital mortality. Inj Int J Care Inj [Internet]. 2002;33:1–6.

13. Al-Ani AN, Samuelsson B, Tidermark J, Norling A, Ekström W, Cederholm T, et al. Early Operation on Patients with a Hip Fracture Improved the Ability to Return to Independent Living A Prospective Study of 850 Patients. J Bone Joint Surg Am. 2008 Jul; 90 (7): 1436-42.

14. Zapatero A, Barba R, Canora J, Losa JE, Plaza S, San Roman J, et al. Hip fracture in hospitalized medical patients. BMC Musculoskelet Disord. 2013 Jan; 14(15): 1-6.

15. Norring-Agerskov D, Laulund AS, Lauritzen JB, Duus BR, van der Mark S, Mosfeldt M, et al. Metaanalysis of risk factors for mortality in patients with hip fracture. Dan Med J [Internet]. 2013 Aug;60(8):A4675.

16. Khan SK, Rushton SP, Dosani A, Gray AC, Deehan DJ. Factors Influencing Length of Stay and Mortality After First and Second Hip Fractures: An Event Modeling Analysis. J Orthop Trauma. 2013;27:82–6.

17. Sobolev B, Guy P, Sheehan KJ, Kuramoto L, Bohm E, Beaupre L, et al. Time trends in hospital stay after hip fracture in Canada, 2004–2012: database study. Arch Osteoporos. 2016; 11 (13):1-11.

18. Bottle A, Aylin P. Mortality associated with delay in operation after hip fracture: observational study. BMJ 2006 Apr; 332 (7547): 947-51.

19. Ricci WM, Brandt A, Mcandrew C, Gardner MJ. Factors Effecting Delay to Surgery and Length of Stay for Hip Fracture Patients. J Orthop Trauma 2017 Mar; 29 (3):e109-14.

20. Ho V, Hamilton BH, Roos LL. Multiple approaches to assessing the effects of delays for hip fracture patients in the United States and Canada. Health Serv Res [Internet]. 2000 Mar;34(7):1499–518.

21. Moja L, Piatti A, Pecoraro V, Ricci C, Virgili G, Salanti G, et al. Timing matters in hip fracture surgery: patients operated within 48 hours have better outcomes. A meta-analysis and meta-regression of over 190,000 patients. 2012;7(10):e46175.

22. Smektala R, Endres HG, Dasch B, Maier C, Trampisch HJ, Bonnaire F, et al. The effect of time-to-surgery on outcome in elderly patients with proximal femoral fractures. BMC Musculoskeletal Disorders 2008 Dic; 9 (171):1-9.

23. Ireland AW, Kelly PJ, Cumming RG. Total hospital stay for hip fracture: measuring the variations due to pre-fracture residence, rehabilitation, complications and comorbidities. BMC Health Serv Res 2015 Jan; 15 (17):1-9.

24. Suhm N, Kaelin R, Studer P, Wang Q, Kressig RW, Rikli D, et al. Orthogeriatric care pathway: A prospective survey of impact on length of stay, mortality and institutionalisation. Arch Orthop Trauma Surg. 2014 Sept;134 (9): 1261-9

25. Metcalfe D, Salim A, Olufajo O, Gabbe B, Zogg C, Harris MB, et al. Hospital case volume and outcomes for proximal femoral fractures in the USA: an observational study. BMJ Open 2016; 6:e010743

26. Uriz-Otano F, Pla-Vidal J, Tiberio-López G, Malafarina V. Factors associated to institutionalization and mortality over three years, in elderly people with a hip fracture - An observational study. Maturitas [Internet]. 2016;89:9–15.

27. Lin H-S, Watts JN, Peel NM, Hubbard RE. Frailty and post-operative outcomes in older surgical patients: a systematic review. BMC Geriatr [Internet]. 2016 Aug 31;16(1):157.

28. Novack V, Jotkowitz A, Etzion O, Porath A. Does delay in surgery after hip fracture lead to worse outcomes? A multicenter survey. Int J Qual Heal Care. 2007 Jun; 19 (3):170-6.

29. Bergeron E, Lavoie A, Moore L, Bamvita J-M, Ratte S, Gravel C, et al. Is the Delay to Surgery for Isolated Hip Fracture Predictive of Outcome in Efficient Systems? Background: Adverse outcomes for. J Trauma 2006 Apr; 60 (4): 753-7.

30. Willems JM, De Craen AJM, Nelissen RGHH, Van Luijt PA, Westendorp RGJ, Blauw GJ. Haemoglobin predicts length of hospital stay after hip fracture surgery in older patients. Maturitas. 2012 Jul; 72 (3):225-8.

31. Edwards C, Counsell A, Boulton C, Moran CG. Early infection after hip fracture surgery risk factors, costs and outcome. J Bone Jt Surg [Br]. 2008;90:770–7.

32. Potter LJ, Doleman B, Moppett IK. A systematic review of pre-operative anaemia and blood transfusion in patients with fractured hips. Anaesthesia. 2015;70(4):483–500.

33. Yoo H-S, Cho Y-H, Byun Y-S, Kim M-G. Is Taking an Antiplatelet Agent a Contraindication for Early Surgery in Displaced Femur Neck Fracture? Hip pelvis [Internet]. 2015 Sep;27(3):173–8.

34. Sa-Ngasoongsong P, Kulachote N, Sirisreetreerux N, Chanplakorn P, Laohajaroensombat S, Pinsiranon N, et al. Effect of early surgery in high surgical risk geriatric patients with femoral neck fracture and taking antiplatelet agents. World J Orthop [Internet]. 2015 Dec 18;6(11):970–6.

35. Doleman B, Moppett IK. Is early hip fracture surgery safe for patients on clopidogrel? Systematic review, meta-analysis and meta-regression. Injury [Internet]. 2015;46(6):954–62.

36. Benzon HT, Avram MJ, Green D, Bonow RO. New oral anticoagulants and regional anaesthesia. Br J Anaesth [Internet]. 2013 Dec;111 Suppl(SUPPL.1):i96-113.

37. Hongisto MT, Nuotio M, Luukkaala T, Väistö O, Pihlajamäki HK. Does cognitive/physical screening in an outpatient setting predict institutionalization after hip fracture? BMC Musculoskelet Disord [Internet]. 2016 Oct 22;17(1):444.

SCHWANNOMA "ANTIGUO" EN NERVIO MEDIANO: A PROPÓSITO DE UN CASO.

Autor: Luis M. Pagés Ortiz, María Dolores Berenguer Romero***

** Facultativo Especialista de Área Hospital General de Almansa*
*** M.I.R Servicio de Anatomía Patológica CHUA Albacete.*

RESUMEN

Los schannomas son los tumores benignos más frecuentes de los nervios periféricos en adultos. Son más frecuentes en nervios cubital y peroneo, sólo el 7% suele afectar al nervio mediano. Los schwannomas antiguos (ancient schwannomas) son tumores de larga evolución que presentan cambios degenerativos y atipia celular que los pueden hacer confundirse con tumores malignos. Su aparición en el nervio mediano es excepcional. Presentamos un caso de schwannoma antiguo sobre nervio mediano en una mujer de 74 años así como su tratamiento y evolución.

SUMMARY

Schwannomas are the most common benign tumors of the peripheal nerves. Usually the ulnar and peroneal nerve are involved while only 7% of schwannomas involve the median nerve . Ancient schwannomas are long standing tumors that have undergone degenerative changes and mild nuclear atypia that can pose diagnostic dilemmas from the malignant counterpart (1,6). The median nerve is rarely affected. Here we report a case of ancient schwannoma over a median nerve in a 74 years old woman, treatment and outcome.

INTRODUCCIÓN

Los Schwannomas - también denominados neurilemomas- son los tumores benignos compuestos por células de Schwann más frecuentes de los nervios periféricos en adultos (1). Son tumores muy bien delimitados y se suelen presentar como una lesión solitaria aunque ocasionalmente pueden ser múltiples (schwannomatosis) o asociada a la neurofibromatosis (2, 3). Muy raramente malignizan (menos del 1%) (2,4). Los nervios cubital y peroneo son los más frecuentemente afectos y sólo el 7% suele afectar al nervio mediano (5). Los Schwannomas antiguos (ancient schwannomas) fueron descritos por Ackerman y Taylor en 1951 (6) como tumores de larga evolución que presentan cambios degenerativos, suponiendo un 0.8% de los tumores de partes blandas. Son schwannomas de muchos años de evolución, histológicamente idénticos a los schwannomas, pero en los que además se han objetivado cambios quístico- hemorrágicos y degeneración del núcleo celular con pleomorfismo e hipercromasia. Debido a esta atipia nuclear y a la degenearción quística, los schwannomas antiguos pueden confundirse con tumores malignos tanto en histología como en pruebas de imagen, derivando en un tratamiento radical (1, 6). La afección del nervio mediano es excepcional. Presentamos un raro caso de presentación de un schwannoma antiguo de nervio mediano. Describimos su presentación, exploraciones complementarias, análisis anatomopatológico, hallazgos quirúrgicos y resultado funcional.

DESCRIPCIÓN DEL CASO

Paciente mujer de 74 años que presenta hipoestesia en territorio mediano derecho y masa palpable en 1/3 medio- distal medial de brazo de más de 10 años de evolución con crecimiento paulatino. En la exploración física destaca una tumoración en la localización descrita, dolorosa a la palpación, móvil en el plano anteroposterior pero no en el longitudinal, adherida a planos profundos, sin signos de hipervascularización superficial. Se objetiva hipoestesia con alodinia en territorio mediano derecho sin atrofia muscular objetivable. Tinel positivo al percutir sobre la lesión.

En el examen ecográfico se observa una lesión de 3x2 cm heterogénea con zonas sólidas levemente hipervascularizadas y zonas quísticas en su interior (Imagen 1).

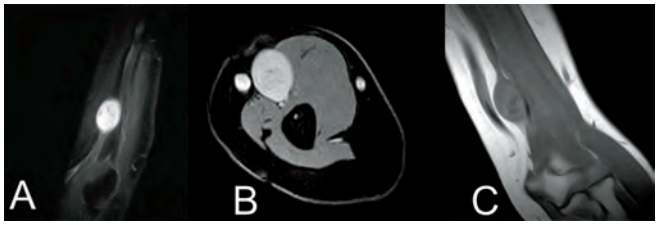

Figura 1.- Imagen RMN de la lesión hiperintensa en T2 (A y B), hipointensa en T1 (C).

En la RMN se observa una lesión ocupante de espacio de partes blandas, bien definida y morfología fusiforme de 23 x 18 x 29 mm en región supracondílea medial humeral, que parece depender del nervio mediano. Se muestra hipointensa con respecto al músculo en T1 e hiperintensa en las secuencias sensibles a líquido, que podría estar en relación a tumoración de

CORRESPONDENCIA:

Luis M. Pagés Ortiz

Hospital General de Almansa. Avda. Circunvalación, s/n, 02640 Almansa, Albacete.

Lpagesortiz@gmail.com

origen neurogénico compatible con Schwannoma (imagen 2). En la electromiografía hasta codo se objetiva una disminución leve de la velocidad de conducción en ambas muñecas compatible con síndrome del túnel carpiano leve.

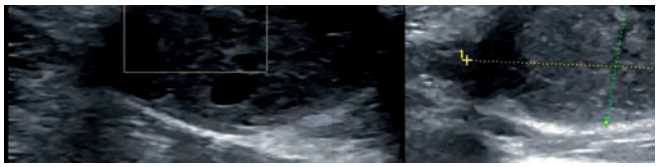

Figura 2.- Imagen ecográfica. Puede observarse la heterogenicidad de la lesión así como su escasa vascularización.

Ante estos hallazgos se procede a exéresis de la tumoración mediante abordaje centrado sobre la lesión. Se observa una masa intraneural fuertemente adherida en la zona proximal con contenido líquido que se punciona. Se procede a disección de los fascículos nerviosos y exéresis completa de la lesión. En el postoperatorio inmediato la paciente refirió mejoría clínica de la hipoestesia en territorio mediano. La evolución de la paciente fue favorable con una recuperación funcional completa y sensitiva prácticamente completa excepto por una leve hipoestesia en la falange distal del 2º dedo.

El estudio anatomopatológico mostró al examen macroscópico: tejido de coloración amarillenta y de consistencia blanda que mide 2.5x2x0.5 cm. En examen microscópico se observa proliferación fusocelular con atipia de tipo degenerativo (ancient schwannoma), sin figuras mitóticas. Tinción a la proteína S100 positiva, negativo para Antígeno Epitelial de Membrana (EMA) y neurofilamentos, p53 negativo, índice de proliferación Ki67 del 1%, vasos de pared gruesa, hialina. Diagnóstico anatomopatológico "ancient Schwannoma". (Imagen 3)

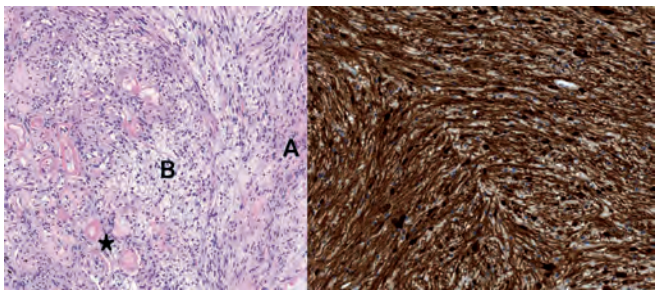

Figura 3.- Estudio anatomompatológico. Observese las zonas A y B de Antoni (A y B) así como los vasos engrosados (estrella).

DISCUSIÓN

Los schwannomas pueden ser asintomáticos o producir dolor (dolor similar al producido por el signo de Tinel) y/o alteraciones sensitivas (5, 7). El crecimiento lento de este tipo de lesiones permite una adaptación funcional del nervio al efecto de la presión. Aunque los schwannomas pueden producir déficits motores, su infrecuencia obliga a descartar la malignización del tumor (7).

El estudio anatomopatológico de un schwannoma típico suele mostrar una cápsula verdadera compuesta por epineuro. Microscópicamente se caracteriza por la alternancia de las zonas Antoni A y B (1). Las zonas Antioni A son áreas con proliferación de células tumorales fusiformes con áreas densamente celulares , en estas zonas hay áreas en las que los núcleos se disponen en empalizada formando los denominados cuerpos de Verocay. Las zonas Antoni B son áreas hipocelulares sobre un fondo mixoide. Los schwannomas antiguos presentan cambios degenerativos atribuidos a una vascularización insuficiente durante su crecimiento, el tamaño del tumor se ha correlacionado con los cambios degenerativos progresivos (8). Estos cambios se caracterizaon por necrosis quística, edema estromal, cambios xantomatosos, fibrosis, hialinización perivascular, calcificación y degeneración del núcleo con pleomorfismo e hipercromasia (1, 6, 9). Las zonas Antoni A y B están presentes como en los schwannomas convencionales pero hay una pérdida relativa de celularidad con tendencia a la fibrosis y esclerosis. Estas aéreas pueden degenerar a hematomas o quistes. La atipia celular y la hipercromasia pueden provocar un diagnóstico de malignidad a pesar de mostrar este tumor una baja tasa de mitosis (9).

La RMN suele mostrarla morfología y los cambios de señal que reflejan la composición histiológica del tumor. La cápsula epineurral vista como un anillo de baja intensidad. Las zonas Antoni A, celulares, con alto contenido en colágeno se muestran hipointensas en T1 e hiperintensas en T2. Las zonas Antoni B, con una matriz mixoide rica en agua se muestran hipointensas en T1 e hiperintensas en T2 (10). En los schwannomas convencionales, la locazización central de las conas Antoni A producen el llamado signo de la diana (target sign) en las imágienes en T2 (7). Las áreas quísticas y necróticas son hipointenas en T1 y no resaltadas con gadolinio. Estas áreas heterogeneas en combinación con formaciones quísticas pueden ser interpretadas como características agresivas vistas en tumores malignos del nervio periférico y otros sarcomas de alto grado.

En nuestro caso, dado el alto porcentaje de contenido quístico de la lesión hace poco valorable la masa tumoral mediante RMN.

A diferencia de los neurofibromas y de los tumores primarios malignos de la vaina nerviosa, lo schwannomas suelen ser excéntricos, bien encapsulados y pueden ser fácilmente disecables entre los fascículos nerviosos haciendo poco probable una disfunción nerviosa severa y duradera (5,11).

En nuestro caso, la aparición tumoral concéntrica y la adhesión y dificultad para la exéresis del tumor hacía probable la posibilidad de lesión nerviosa significativa así como en el diagnóstico de neurofibroma. Se han descrito algunos casos de schwannomas con un patrón infiltrativo cuya excisión requirió sacrificar algunos fascículos nerviosos. Sawada et al (12) demostró que los schannomas que pueden no ser enucleados y con patrón infiltrativo son aquellos ubicados en brazo y que preoperatoriamente presentan alteraciones sensitivas, presentes en nuestra paciente. La recurrencia del tumor es rara e incluso con exéresis incompletas (13).

CONCLUSIÓN

Los schwannomas antiguos en el nervio mediano sintomáticos son raros. Los hallazgos en las exploraciones complementarias pueden hacer sospechar malignidad, derivando en cirugías radicales con pérdida de función nerviosa innecesaria. La

historia clínica, la larga evolución y los hallazgos descritos en las exploraciones complementarias nos ayudarán a definir el diagnóstico. Ante la presencia de alteraciones sensitivas previas a la cirugía se ha de sospechar el carácter infiltrativo del schwannoma y la posibilidad de necesitar sacrificar fascículos nerviosos no disecables durante la exéresis del mismo con la consiguiente pérdida funcional.

BIBLIOGRAFÍA

1. Ancient schwannoma involving the median nerve: a case report and review of the literature. Malizos K, Ioannou M, Kontogeorgakos V. Strategies Trauma Limb Reconstr. 2013 Apr;8(1):63-6.
2. Gonzalvo A, Fowler A, Cook RJ et al (2011) Schwannomatosis, sporadic schwannomatosis, and familial schwannomatosis: a surgical series with long-term follow-up. Clinical article. J Neurosurg 114:756–762
3. Tanabe K, Tada K, Ninomiya H (1997) Multiple schwannomas in the radial nerve. J Hand Surg Br 22:664–666
4. Woodruff JM, Selig AM, Crowley K et al (1994) Schwannoma (neurilemoma) with malignant transformation. A rare distinctive peripheral nerve tumor. Am J Surg Pathol 18:882–895
5. Knight DM, Birch R, Pringle J (2007) Benign solitary schwannomas: a review of 234 cases. J Bone Joint Surg Br 89:382–387
6. Ackerman LV, Taylor FH (1951) Neurogenous tumors within the thorax: a clinicopathological evaluation of 48 cases. Cancer 4:669–691
7. Ogose A, Hotta T, Morita T et al (1999) Tumors of peripheral nerves: correlation of symptoms, clinical signs, imaging features, and histologic diagnosis. Skeletal Radiol 28:183–188
8. Vilanova JR, Burgos-Bretones JJ, Alvarez JA et al (1982) Benign schwannomas: a histopathological and morphometric study. J Pathol 137:281–286
9. Dodd LG, Marom EM, Dash RC et al (1999) Fine needle aspiration cytology of "ancient" schwannoma. Diagn Cytopathol 20:307–311
10. Isobe K, Tominaga S, Tsutomu A et al (2004) Imaging of ancient schwannoma. Am J Radiol 183:331–336
11. Kang HJ, Shin SJ, Kang ES (2000) Schwannomas of the upper extremity. J Hand Surg Br 25:604–607
12. Sawada T, Sano M, Ogihara H et al (2006) The relationship between pre-operative symptoms, operative findings and postoperative complications in schwannomas. J Hand Surg Br 31:629–634
13. Kim DH, Murovic JA, Tiel RL et al (2005) A series of 397 peripheral neural sheath tumors: 30-year experience at Louisiana State University Health Sciences Center. J Neurosurg 102:246–25.

AHORRO DE SANGRE EN ARTROPLASTIA PRIMARIA DE RODILLA. DE LA ERITROPOYETINA AL AC. TRANEXÁMICO.

Autor: Damián Mifsut Miedes

Departamento de Cirugía Universidad de Valencia
Hospital Malvarosa Valencia

RESUMEN

El objetivo del presente estudio fue realizar una actualización sobre el ahorro de sangre en cirugía protésica de rodilla primaria, a través de una revisión bibliográfica, incluyendo los trabajos más relevantes y actualizados.

SUMMARY

The objective of the present study was to carry out an update on strategies to avoid bleeding in primary knee prosthetic surgery, through a literature review, including the most relevant and updated works.

INTRODUCCIÓN

La Artroplastia total de rodilla (ATR) es una de las cirugías más frecuentemente realizada a nivel mundial, con un incremento significativo en los últimos años, debido a la mayor esperanza de vida de la población (1) y por tanto, con un mayor deterioro articular.

Se trata de una cirugía susceptible de sangrado postoperatorio importante, tras la retirada de la isquemia, y por ello, a menudo requiere de transfusiones sanguíneas. Dicha transfusión puede conllevar una serie de riesgos, como el efecto inmunosupresor que aumentaría el riesgo de infección postoperatoria, reacciones inmunológicas (1-5%), muerte (<1:1.000.000), fiebre, urticaria, riesgo de contagio de infecciones víricas, VIH (1:800.000), Hepatitis B (1:200.000), Hepatitis C (1:5.000) (2).

Dentro de los programas de ahorro de sangre, existen diferentes protocolos, como la transfusión de sangre autodonada previa a la cirugía (con o sin eritropoyetina asociada), con un coste económico elevado; la transfusión de sangre autóloga recuperada en el postoperatorio inmediato, y la utilización de ácido tranexámico para disminuir el sangrado postoperatorio, entre otros.

El objetivo del presente estudio fue realizar una actualización sobre el ahorro de sangre en cirugía protésica de rodilla primaria a través de una revisión bibliográfica.

PALABRAS CLAVE

"Knee Arthroplasty", "Knee replacement", "tranexamic", "blood transfusion", "drainage", "retransfusion".

CORRESPONDENCIA:

mifsut_dam@gva.es

MATERIAL Y MÉTODO

Realizamos una actualización y revisión bibliográfica sobre los programas y estrategias de ahorro de sangre en cirugía primaria de Artroplastia total de rodilla.

En diciembre de 2017 se realizaron búsquedas sistemáticas en cinco bases de datos electrónicas relevantes, PubMed, EMBASE, el Registro Cochrane Central de Ensayos Controlados, Web of Science y Chinese Biomedical Database. Se incluyeron ensayos controlados aleatorios (ECA) que compararon TXT tópico con intravenoso en pacientes con ATC o ATR. Los términos de búsqueda fueron"Knee Arthroplasty","Knee replacement", "tranexamic", "blood transfusion", "drainage", "retransfusion".

RESULTADOS

Tras la búsqueda bibliográfica realizada, se encontraron 1811 artículos con las palabras clave citadas, de los cuales 710 hacían referencia al tema objeto del estudio. A continuación, se comprobó la presencia de duplicidades de artículos con las diferentes búsquedas al combinar diferentes palabras clave, quedando 410 trabajos, de los cuales se seleccionaron los de mayor relevancia y actualidad, siendo el número final de artículos incluidos 39.

DISCUSIÓN

La mayor esperanza de vida de la población en sociedades occidentales ha comportado un incremento de la patología degenerativa articular, y como consecuencia de ello, el número de artroplastias de sustitución realizadas ha aumentado considerablemente, sobre todo en pacientes ancianos (3, 4).

La mejoría de la técnica quirúrgica utilizada y una mayor supervivencia de los implantes ha favorecido una mayor indicación quirúrgica en pacientes más jóvenes (5). Sin embargo, la cirugía protésica es un procedimiento que no está exento de complicaciones (6), entre las cuales destaca durante el postoperatorio la pérdida hemática, la cual requiere a menudo la necesidad de transfusión sanguínea para evitar complicaciones cardiovasculares.

La probabilidad de incidencias relacionadas con la transfusión de una unidad de concentrado de hematíes es de 1,71/1000, y además puede haber incidentes de mayor gravedad, con una gran morbilidad para el paciente y que incluso pueden llevarle al fallecimiento (0,4% de todos los ingresos por reacción transfusional).

La transfusión de sangre alogénica presenta varios riesgos potenciales, como la transmisión de enfermedades infecciosas, reacciones alérgicas, inmunosupresión, etc., además de un elevado coste económico.

La donación de sangre en nuestro País es totalmente altruista, no obstante, existe un coste relacionado con la transfusión sanguínea, relacionado con todo el proceso de estudio y manipulación.

Por todo ello, se han desarrollado distintos métodos de ahorro de sangre en las cirugías protésicas ortopédicas. Durante la fase preoperatoria, según los niveles de hemoglobina, podremos actuar para mejorarla con el uso de eritropoyetina (indicada cuando los niveles de Hemoglobina (HB) se sitúan entre 10 y 13 g/dl, ya que es el grupo en el que la probabilidad de transfusión es mayor). Puede ser utilizada de forma aislada o como coadyuvante en programas de autotransfusión (7), no obstante, existen una serie de contraindicaciones como en Hipertensión no controlada, Ángor inestable, Infarto agudo de miocardio reciente; y también es necesaria una coordinación intrahospitalaria de los diferentes servicios implicados, monitorización de los niveles de HB, para no pasar de 15 g/dl, fecha fija de intervención y considerar el elevado coste económico.

La autotransfusión-predonación se podría considerar como el "patrón oro" dentro de las técnicas de ahorro de sangre, pero presenta también algunos inconvenientes: los pacientes se encuentran anemizados en el momento de la cirugía, un elevado porcentaje de las bolsas extraías no se utilizan, aumenta el número de transfusiones, con los riesgos y gastos que conlleva (8), presenta el mismo número de errores administrativos que la transfusión alogénica (confusión de bolsa), su coste efectividad es escaso en cirugía primaria (9) y supone un incremento del trabajo organizativo e incomodidad para el paciente.

El uso de los sistemas de recuperación de sangre postquirúrgicos es una práctica habitual aunque tiene muchos detractores, ya que no hay evidencia científica que justifique la utilización de un drenaje Redón postoperatorio (10,11), y las necesidades trans-fusionales son mayores si se utilizan redones postoperatorios. Pero también tiene muchos defensores que justifican su uso, ya que el Redón recuperador de sangre disminuye la transfusión alogénica. En un metanálisis realizado por la ISPOT (International Study of perioperative transfusion) en 1999, se observó que el Redón recuperador disminuye el riesgo relativo de transfusión alogénica en un 39%. Posteriormente, en 2004, la Coch-rane (12) concluyó también que usando un recuperador de sangre, el riesgo relativo de transfusión alogénica disminuía un 42%. Para que la sangre recuperada sea de absoluta garantía es fundamental que se recupere la sangre de las primeras 4 horas y se transfunda antes de que se superen las 6 horas (13). Además, no es conveniente reinfundir más de 1000 cc para evitar problemas de hipervolemia. Actualmente está demostrado que la sangre filtrada y no lavada es de una seguridad equiparable a la lavada (14-16).

Entre los antifibrinolíticos utilizados como medida de ahorro de sangre en ATR están: la aprotinina, el ácido épsilon aminocaproico y el ATX. La aprotinina ha demostrado su eficacia en estudios publicados (17), pero fue retirada del mercado al ponerse en duda el balance riesgo-beneficio en pacientes sometidos a cirugía cardíaca extracorpórea. El ácido épsilon aminocaproico también reduce el sangrado y las necesidades transfusionales en ATR (18), aunque los resultados de un meta-análisis no lo confirman (19) y el documento Sevilla 2013 no recomienda su administración para disminuir el sangrado y/o la tasa transfusional en cirugía ortopédica con una evidencia 1B (20), siendo su potencia 10 veces menor que la del ATX (20,21).

Existe controversia en la utilización del ATX como medida de disminución del sangrado perioperatorio en cirugía ortopédica, al no estar incluida como indicación en ficha técnica (22); por ello, es necesaria la justificación de su uso en la historia clínica del paciente, y el consentimiento informado del mismo(21). Sin embargo, la utilización del ATX en ATR viene recogida en varias Guías Clínicas, por ejemplo, la Academia Americana de Cirujanos Ortopédicos (23) de abril de 2015, concluye que hay una fuerte evidencia científica que apoya que, los pacientes sin contraindicación conocida, el tratamiento con ácido tranexámico disminuye la pérdida de sangre postoperatoria y reduce la necesidad de transfusiones postoperatorias en ATR. Y la Guía de la Sociedad Europea de Anestesiología (24) sugiere el empleo de ATX en cirugía ortopédica, con recomendación débil apoyada por evidencias de calidad alta (2A).

De acuerdo con el estado actual de la evidencia, las complicaciones son raras. No obstante, la consideración de los riesgos y beneficios implica que no se debe administrar ácido tranexámico para este propósito a pacientes que recientemente han tenido hemorragia urogenital, embolia pulmonar o infarto de miocardio, que recientemente se han sometido a angioplastia coronaria transluminal percutánea o colocación de stent, o padecer epilepsia (25).

Por otro lado, la mayoría de autores afirma que todavía es desconocida la dosis y la pauta ideal de ATX para obtener el máximo beneficio (26). En la mayoría de estudios publicados, las dosis utilizadas para este tipo de cirugías oscila entre 10 y 25 mg/Kg, aunque hay autores que aconsejan dosis e.v. fijas de 1 a 2 g. (27-31). Según Oremus y cols (28), de este modo se reducen errores relacionados con el cálculo de dosis.

Chen y cols. (32), en un metaanálisis de 16 estudios controlados randomizados con 1250 pacientes, observó que la evidencia actual sugiere que el ATX tópico es igualmente eficaz y seguro en comparación con el ATX por vía intravenosa en la reducción de la pérdida de sangre y la tasa de transfusión después de ATR o ATC. Recomendando su uso tanto tópicamente como sistémicamente en ATR y ATC para disminuir la pérdida de sangre perioperatoria.

Li y cols (33), en otro meta-análisis de 6 estudios controlados randomizados de 687 pacientes, concluye que la administración combinada (endovenosa y tópica) de ATX en pacientes con artroplastia total de rodilla y cadera se asoció con una menor pérdida sanguínea total de forma significativa, menor transfusión, menor disminución de la hemoglobina postoperatoria y menor duración de la estancia en comparación con la aplicación única endovenosa. Además, no se asociaron efectos adversos, como infección superficial, trombosis venosa profunda (TVP) o embolia pulmonar (EP), con el ATX.

Se ha publicado que la concentración de Hb preoperatoria es un fuerte predictor de transfusión perioperatoria y se utiliza a menudo para discriminar a los pacientes de mayor riesgo (34,35).

Se han asociado otros factores que influyen en la pérdida de sangre perioperatoria como el sexo, la edad, el estado físico del paciente, la HTA, el índice de masa corporal, factores de coagulación, tipo de anestesia y cirugía (36).

Li y cols (37) en un trabajo retrospectivo con 484 paciente comparó tres grupos, el primero con liberación de la isquemia para coagulación de puntos sangrantes durante 5 minutos y colocación de nuevo de la misma previa a la cementación; el segundo

grupo se mantuvo la isquemia hasta el cierre quirúrgico y vendaje compresivo, y el tercero se mantenía la isquemia hasta después de la cementación y luego se liberaba para coagular. Concluye que: Bajo la aplicación rutinaria del enfoque de prevención de pérdida de sangre multimodal, incluyendo ácido tranexámico, drenaje bajo presión atmosférica, compresión y crioterapia después de la operación, las diferentes opciones de estrategias de liberación de torniquete no tienen un efecto significativo sobre la pérdida sanguínea perioperatoria o la tasa de transfusión sanguínea postoperatoria en la artroplastia total de rodilla.

Schnettler y cols. (38) realizó un estudio de cohortes retrospectivo de 132 pacientes en 3 grupos. El primer grupo se sometió a artroplastia total de rodilla con uso limitado de torniquete solo durante la cementación, el segundo grupo tenía el mismo protocolo pero con ácido tranexámico administrado, y el tercer grupo tenía ácido tranexámico pero no se usó torniquete. La pérdida de sangre perioperatoria se calculó con la fórmula de Gross.

El uso de un protocolo de torniquete limitado durante la artroplastia total de rodilla dio como resultado un aumento paradójico en la pérdida de sangre. Por ello recomiendan, con un nivel de evidencia terapéutico 3, que los cirujanos deben considerar omitir el uso rutinario del torniquete en la artroplastia total de rodilla.

No existe tampoco consenso en cuanto al tiempo que debe permanecer el drenaje cerrado tras la cirugía, y si éste debe llevar vacío o no.

Park y cols. (39) realizó un estudio entre septiembre de 2014 y junio de 2016, con 95 pacientes reclutados intervenidos con ATR cementada unilateral, no aleatorizados y retrospectivos. En el grupo A, el drenaje convencional se liberó después de la retirada de la isquemia. En el grupo B, se inyectó 500 mg de ATX en la articulación de la rodilla a través de un tubo de drenaje después del cierre de la fascia y se clampó el drenaje durante los primeros 30 min para evitar fugas. En el grupo C, el drenaje se clampó durante las primeras 3 horas postoperatorias. Encontraron una pérdida total sanguínea postoperatoria significativamente menor, volumen de sangre drenado, disminución del nivel de Hematocrito y menor volumen de sangre transfundida en el grupo de inyección intrarticular de ATX (grupo B) y el grupo de cierre de drenaje de 3 h (grupo C) en comparación con el grupo de drenaje negativo convencional (grupo A; $p < 0{,}001$). No hubo diferencias significativas entre los grupos B y C ($p = 0{,}99$).

Son necesarios estudios bien diseñados con un tamaño de muestra adecuado para proporcionar evidencia fiable adicional.

CONCLUSIÓN

En los últimos años se está imponiendo la utilización de ATX como principal estrategia de ahorro de sangre en ATR, aunque no existe consenso en cuanto a la dosis óptima ni a su vía de administración. La utilización de recuperador de sangre se considera para los casos en que existe contraindicación para la utilización de ATX.

La eficacia del ATX está influyendo en la eliminación de los drenajes post-quirúrgicos y en la implementación de programas de rehabilitación precoz, favoreciendo la disminución de la estancia media hospitalaria.

La tendencia actual es la estrategia específica para cada paciente. Esta idea se basa en que cada paciente tiene un impacto diferente en el riesgo de requerir una transfusión. El primer paso importante en el manejo de la sangre es la evaluación preoperatoria completa de cada paciente. Se deben considerar las variables fisiológicas/patológicas del paciente y las acciones concomitantes que se deben tomar para permitir la pronta optimización del estado fisiológico del paciente. El segundo paso es la restricción de la utilización de las transfusiones de sangre alogénocas solo a pacientes que cumplen con criterios de transfusión bien establecidos. Hoy en día, este rango se ha reducido a 8 g / dL. Sin embargo, cuando la sangre está claramente indicada (signos y síntomas clínicos de anemia), la administración no debe demorarse. Además, el uso de ATX perioperatoriamente (con diferentes vías de administración) es un método ampliamente aceptado, eficaz y seguro para reducir la transfusión sanguínea perioperatoria. Estos tres pasos son la "línea de base" en la atención perioperatoria del paciente quirúrgico.

Se ha demostrado que no deben aplicarse las mismas prácticas en todos los pacientes. En términos generales, no existe un único método para proporcionar resultados significativamente superiores a los de otro en la reducción de las transfusiones de sangre alogénica. Cada cirujano ortopédico debería ser capaz de abrirse paso y comprender cada método por separado. En consecuencia, debe adaptar estos métodos para dar como resultado un modelo de ahorro de sangre individualizado.

Además, debemos destacar la importancia de un enfoque de equipo (por ejemplo, cirujano ortopédico, anestesiólogo, hematólogo) a fin de optimizar los pacientes perioperatoriamente y lograr el mejor resultado.

BIBLIOGRAFÍA

1 Urban MK. Anestesia para la cirugía ortopédica. En: Miller R.D. editors. Miller's Anesthesia. Elsevier 2010.

2 Zou S, Stramer S, Dodd R: Donor Testing and Risk: current prevalence, incidence, and residual risk of transfusion-transmissible agents in US allogeneic donations. Transfusion Med Rev 2012; 26(2):119-28.

3 Aguilera-Roig X, Jordán-Sales M, Natera-Cisneros L, Monllau-García JC, Martinez-Zapata MJ. Ácido tranexámico en cirugía ortopédica. Rev Esp Cir Ortop Traumatol 2014; 59(1):52-6.

4 Peiheng H, Ziji Z, Yumin L, Hua W, Dongliang X. Efficacy and safety of tranexamic acid in bilateral total knee replacement: a metaanalysis and systematic review. Med Sci Monit 2015; 21:3634-42.

5 Saleh KJ, Santos ER, Ghomrawl HM, Parvizi J, Mulhall KJ. Socieconomic issues and demographics in total knee arthroplasty revision. Clin Orthop Relat Res 2006; 446:15-21.

6 Paxton EV, Furnes O, Namba RS, Inacio MC, Fenstad AM, Havelin LI. Comparison ofv the Norwegian knee arthroplasty register and a United States arthroplasty registry. J Bone Joint Surg Am 2011; 93:20-30.

7 Bisbe E, Sáez N, Nomen N, Castillo J, Santiveri X, Mestre C, et al. Eritropoyetina, sola o como coadyuvante del programa de donación de sangre autóloga en cirugía ortopédica mayor. Red Esp Anestesiol Reanim 2003; 50:395-400.

8 Couvret C, Tricoche S, Baud A, Dabo B, Bouchet S, Palud M, et al. The reduction of preoperative autologous blood donation for primary total hip or knee arthroplasty. The effect of subsequent rates. Anaesth Analg 2002; 94:815-23.

9 Bierbaum B, Callaghan JJ, Galante JO, Rubash HE, Tooms RE, Welch RB. An analysis of blood management in patients

having a total hip or knee arthroplasty. J Bone Joint Surg Am 1999; 81:2-10.

10 Niskanen RO, Korkala OL, Haapala J, Kuokkanen HO, Kaukonen JP, Salo SA. Drainage is of no use in primary uncomplicated cemented hip and knee arthroplasty for osteoarthritis. J Arthroplasty 2000; 15:567-9.

11 Parker MJ, Roberts CP, Hay D. Closed suction drainage for hip and knee arthroplasty. A metaanalysis. J Bone Joint Sur Am 2004; 86:1146-52.

12 Carless PA, Henry DA, Money AJ, O'Connell DL, Fergusson DA. Coll salvage for minimizing perioperative allogeneic blood transfusion. Vol 4. The Cochrane Library 2004.

13 Rubens FD, Boodhwani M, Lavaleer G, Mesana T. Perioperative red blood cel salvage. Can J Anaesth 2003; 50 Suppl:31-40.

14 Slappendel R, Dirksen, Weber EWG, Van der Schaal DB. An algorithm to reduce allogeneic red blood cell transfusions for major orthopedic surgery. Acta Orthop Stand 2003; 74:569-75.

15 Manso Marin FJ, Galindo Palazuelos M, Peraza Sanchez M, Gonzalez Fernandez I, Ramos Goicoechea F, Castro Ugalde A. Autotransfusión postoperatoria en la cirugía protésica primaria de rodilla. Red Esp Anestesiol 2004; 51:316-21.

16 Moreno Zurriarian E, Echenique Elizondo M, Emparanza Knorr JI, Usa-biaga Zarranz J. Cirugía sin sangre en las prótesis totales de rodilla. Rev Esp Cir Or-top Traumatol 2008; 52:372-80.

17 López-Anglada E, Paz-Aparicio J, Bertrand D, Gosálbez J, Núñez-Batalla D, Paz-Jiménez J. Influencia de la aprotinina en el sangrado postoperatorio de la artroplastia total de rodilla. Rev Esp Cir Ortop Traumatol 2005; 49:421-8.

18 Camarasa MA, Olle G, Serra-Prat M, Martín A, Sanchez M, Ricós P, et al. Efficacy of aminocaproic, tranexamic acids in the control of bleeding during total knee replacement: a randomized clinical trial. Br J Anaesth 2006; 105:1034-46

19 Zufferey P, Merquiol F, Laporte S, Decousus H, Mismetti P, Auboyer C, et al. Do antifibrinolytics reduce allogeneic blood transfusion in orthopedic surgery? Anesthesiology 2006; 105:1034-46.

20 Leal-Noval SR, Muñoz M, Asuero M, Contreras E, García Erce JA, Llau JV, et al. Documento Sevilla de consenso sobre alternativas a la transfusión de sangre alogénica. Actualización del documento Sevilla. Rev Esp Anestesiol Reanim 2013; 60:263.e1-e25.

21 Canillasa F, Gómez-Ramírez S, García-Erce JA, Pavía-Molina J, Gómez-Luque A, Muñoz M. Patient blood management en cirugía ortopédica.Rev Esp Cir Ortop Traumatol 2015; 59:137-49.

22 Ficha técnica Amchafibrin 500mg solución inyectable. Disponible en https://www.aemps.gob.es/cima/pdfs/es/ft/53940/53940_ft.pdf.

23 AAOS. Surgical management of osteoarthritis of the knee. Evidence-based clinical practice guideline. Disponible en: http:/ www.aaos.org/uploadedFiles/PreProduction/Quality/Guidelines.and.Reviews/SMOAK%20CPG__12.4.15.pdf.

24 Kozek-Langenecker SA, Afshari A, Albadalejo P, Santullano CA, de Robertis E, Filipescu DC, et al. Management of severe perioperative bleeding: Guidelines from the European Society of Anaesthesiology. Eur J Anaesthesiol 2013; 30:270-382.

25 Goldstein M, Feldmann C, WulfH, Wiesmann T. Tranexamic acid prophylaxis in hip and knee joint replacement. Dtsch Arzteb Int 2017;114(48):824-30.

26 Hourlier H, Fennema P. Single tranexamic acid dose to reduce periperative morbidity in primary total hip replacement: a Randomized clinical trial. Hip Int 2014, 24:63-8.

27 Castro-Menéndez M, Pena-Paz S, Rocha-García F, Rodriguez-Casas N, Huici-Izco R, Montero_Viéites A. Eficacia de 2 gramos intravenosos de ácido tra-nexámico en la reducción del sangrado postoperatorio de la artroplastia total de cadera y rodilla. Red Esp Cir Ortop Traumatol 2016; 60(5):315-24.

28 Oremus K, Sostaric S, TrkuljaV, Haspl M. Influence of tranexamic acid on postoperative autologous blood retransfusion in primary total hip and knee arthroplasty: a randomized controlled trial. Transfusion 2014; 54:31-41.

29 Hsu CH, Lin PC, Kuo FC, Wang JW. A regime of two intravenous injections of tranexamic acid reduces blood loss in minimally invasive total hip arthroplasty. Bone Joint J 2015; 97(7): 905-10.

30 Rajesparan K, Biant LC, Ahmad M, Field RE. The effect of an intravenous bolus of tranexamic acid on blood loss in total hip replacement. J Bone Joint Surg Br 2009; 91(6):776-83.

31 Sanz-Reig J, Parra-Ruiz B, Ferrandez-Martinez J, Martínez-López JF. Dosis única intravenosa de ácido tranexámico como medida de ahorro transfusional en prótesis total primaria de rodilla. Red Esp Cir Ortop Traumatol 2016; 60(2):106-12.

32 Chen Y, Chen Z, Cui S, Li Z, Yuan Z. Topical versus systemic tranexamic acid after total knee and hip arthroplasty: A meta-analysis of randomized controlled trials. Medicine (Baltimore) 2016; 95(41):e4656.

33 Li JF, Li H, Zhao H, Wang J, Liu S, Song Y, Wu HF. Combined use of intravenous and topical versus intravenous tranaxamic acid in primary total knee and hip arthroplasty: a meta-analisys of randomized controlled trials. J Orthop Surg Res 2017; 12(1):22.

34 Barr PJ , Donnelly M, Cardwell C, Alam SS, Morris K, Parker M, et al. Drivers of transfusion decision making and quality of the evidence in orthopedic surgery: a systematic review of the literature. Transfus Med Rev 2011; 25:304-16.

35 Shahryar Noordin S, Waters TS, Garbuz DS, Duncan CP, Masri BA. Tranexamic acid reduces allogenic transfusion in revision hip arthroplasty. Clin Orthop Relat Res 2011; 469:541-6.

36 Carling MS, Jeppsson A, Eriksson BI, Brisby H. Transfusions and blood loss in total hip and knee arthroplasty: a prospective observational study. J Orthop Surg Res 2015; 10:48.

37 Li Y, Lu M, Tian H, Li ZJ, Zhang K. Effect of different tourniquet releasing strategy on blood loss in total knne arthroplasty. Zhonghua Yi Xue Za Zhi 2017; 97(41):3219-24.

38 Schnetter T, Papillon N, Rees H. Use of a tourniquet in total knee arthroplasty causes a paradoxical increase in total blood loss. J Bone Joint Surg 2017; 99(16):1331-6.

39 Park JH, Choi SW, Shinn EH, Park MH, Kim MK. The optimal protocol to reduce blood loss and blood transfusion after unilateral total knee replacement: Low-dose IA-TXA plus 30-min drain clamping versus drainage clamping for the first 3 h without IA-TXA. J Orthop Surg (Hong Kong) 2017; 25(3):2309499017731626.

UNA NUEVA GENERACIÓN EN FIJACIÓN CIRCULAR



ORTHOFIX®

Orthofix Extremity Fixation. Experience Passion.

MBA®

PATRÓN DE SENSIBILIDAD DE LOS PATÓGENOS CAUSANTES DE INFECCIÓN OSTEOARTICULAR DE RODILLA EN ALBACETE. ETIOLOGÍA Y ESTUDIO DE SENSIBILIDAD

Autores: Ainara Achaerandio de Nova[1], Sergio Losa Palacios[2], Ángel Escudero Jiménez[3], José Javier Blanch Sancho[4], Mónica Gómez-Juárez Sangó[5], Manuel Gerónimo Pardo[6].

[1] *Médico Interno Residente Cirugía Ortopédica y Traumatología.*
[2] *Especialista en Cirugía Ortopédica y Traumatología. Facultativo Especialista Área Cirugía Ortopédica y Traumatología.*
[3] *Especialista en Microbiología y Parasitología.Facultativo Especialista Área Microbiología y Parasitología.*
[4] *Especialista en Medicina Interna. Facultativo Especialista Área Medicina Interna. Unidad de Enfermedades Infecciosas.*
[5] *Licenciada en Veterinaria. Responsable de la Unidad de Investigación. Complejo Hospitalario Universitario Albacete.*
[6] *Especialista en Farmacología Clínica. Especialista en Anestesiología y Reanimación.Facultativo Especialista Área Anestesiología, Reanimación y Terapéutica del Dolor.*
Complejo Hospitalario Universitario Albacete.

RESUMEN

La artritis séptica de rodilla es una urgencia traumatológica cuyo retraso terapéutico implicadestrucción articular y alta morbimortalidad. El objetivo de estudio fue recomendar una antibioterapia empírica adecuada aplicable a nuestra área. Para ello se realizó un estudio retrospectivo descriptivo de las infecciones osteoarticulares de nuestro hospital entre enero de 2013 y agosto de 2017, analizando la etiología y antibiograma de los patógenos aislados en líquido sinovial. En este período se diagnosticaron 34 episodios en 32 pacientes. El factor de riesgo más importante fue ser portador de implante. Un 76,5% de infecciones fueron monomicrobianas. El *Staphylococcus sp* fue el patógeno más frecuente (61%) con 23 episodios. De estos, 13 fueron S.aureus, 1 meticilín-resistente. La tasa global de resistencia a meticilina fue del 35,7%. En base a estos resultados recomendamos antibioterapia empírica con vancomicina y ceftriaxona para pacientes con infección osteoarticular de rodilla en Albacete.

Palabras clave: artritis séptica, resistencia antibiótica, epidemiología, rodilla.

SENSITIVITY PATTERN OF MICROORGANISMS CAUSING KNEE SEPTIC ARTHRITIS IN ALBACETE. ETIOLOGY AND SENSIVITY STUDY.

SUMMARY

Septic knee arthritis is a traumatological emergency whose diagnostic or therapeutic delay involves joint destruction and high morbidity and mortality. The objective of the study was to recommend an adequate empirical antibiotic therapy applicable to our area. To this end, a retrospective descriptive study of osteoarticular infections in our hospital was conducted between January 2013 and August 2017. We analized the etiology and antibiogram of pathogens isolated in synovial fluid.

In this period, 34 episodes were diagnosed in 32 patients. The most important risk factor was to be an implant carrier. 76.5% of infections were monomicrobial. *Staphylococcus sp* was the most frequent microorganism (61%) with 23 episodes. Of these, 13 were S. aureus, 1 resistant to methicillin. The overall rate of methicillin resistance was 35.7%. Based on these results, we recommend empirical antibiotic therapy with vancomycin and ceftriaxone for patients with osteoarticular knee infection in Albacete.

Keywords: Septic arthritis, antibiotic resistance, epidemiology, knee.

PALABRAS CLAVE

Artritis séptica, resistencia antibiótica, epidemiología, rodilla.

KEYWORDS

Septic arthritis, antibiotic resistance, epidemiology, knee.

CORRESPONDENCIA:

Ainara Achaerandio de Nova
ainaraachaerandio1@gmail.com
Servicio de Cirugía Ortopédica y Traumatología.
Hospital General de Albacete.
C/ Hermanos Falcó s/n 02006, Albacete.

INTRODUCCIÓN

La artritis séptica de rodilla es una inflamación articular provocada por la presencia de uno o más patógenos en esa articulación. Como antecedente suele existir una puerta de entrada, una infección a distancia (1) (lo más frecuente cuando el paciente afectado es portador de un implante) o una infección que se extiende por contigüidad (raro).

Su incidencia está en ascenso desde 1950 por el aumento y envejecimiento de la población y porque cada vez es más frecuente en pacientes añosos (2). Hay limitaciones para conocer su epidemiología porque los datos suelen provenir de cohortes retrospectivas y en muchos estudios sólo se incluyen aquéllas con un cultivo articular positivo (3), aunque se estima una incidencia de 4-10 pacientes de cada 100000 personas/año en Europa occidental. Esta tasa puede llegar a 29 pacientes por cada 100000 personas/año en pacientes con nivel socioeconómico bajo (3).

La artritis séptica es más frecuente en las pequeñas articulaciones (manos y pies) que en las grandes (4). En la primera mitad del siglo XX la localización más frecuente era la cadera, ya que la mayoría de artritis sépticas afectaban a niños (2). Actualmente la rodilla se ha convertido en la articulación grande más habitual, seguida del hombro, cadera y tobillo (4). En estos casos esta patología es una urgencia traumatológica (5). Su tratamiento requiere el ingreso hospitalario del paciente (4), la limpieza quirúrgica de la articulación, la toma de muestras mi-

crobiológicas y la instauración de antibioterapia empírica (4,5). Una vez se obtenga la etiología y resistencia microbiológica del agente causal se ajustará el antibiótico. El retraso terapéutico tiene como consecuencia un aumento de la tasa de mortalidad (6) y del daño articular (7).A ello contribuyen un diagnóstico tardío o la no cobertura del microorganismo con la antibioterapia empírica. Nos hemos centrado en esta última ya que en nuestro centro hospitalario no disponemos de un protocolo específico. Las publicaciones, basadas en comités de expertos, guías clínicas y estudios locales (7-9) recomiendan ajustar la antibioterapia según la epidemiología de la región de estudio (6,7). Para ello es imprescindible conocer los microorganismos de nuestra área geográfica y sus resistencias.

La artritis séptica tiene una tasa de mortalidad asociada si afecta a una gran articulación (rodilla, cadera…). En rodilla la incidencia de esta patología se ha quintuplicado en la segunda mitad del siglo XX (2) y se ha convertido en la gran articulación más frecuente; por ello es la elegida para nuestro estudio.

El objetivo de este trabajo fue recomendar una antibioterapia empírica adecuada para la infección osteoarticular de rodilla en Albacete. Para ello se analizó la etiología y patrón de resistencia de los microorganismos causantes de la infección osteoarticular de rodilla en nuestra área. En base a estos resultados realizamos unas recomendaciones de tratamiento antibiótico empírico.

MATERIAL Y MÉTODOS

Estudio retrospectivo descriptivo de la epidemiología de la infección osteoarticular de rodilla en el Complejo Hospitalario universitario de Albacete entre enero de 2013 y julio de 2017.

Fueron incluidos todos los pacientes diagnosticados de infección osteoarticular de rodilla en ese período: los que presentaban artritis séptica y los portadores de implantes en los que se aislara un microorganismo tras el cultivo de líquido sinovial (2). Las artritis de rodilla con cultivo de líquido sinovial negativo y las infecciones de la rodilla sin afectación articular, como la bursitis prerrotuliana sobreinfectada, fueron excluidas.

La muestra se obtuvo mediante la revisión de todas las cirugías urgentes realizadas en nuestro servicio durante este período. Estos datos fueron completados con la revisión de los informes de alta del hospital con diagnóstico de "artritis séptica de rodilla" o "infección de prótesis total de rodilla". Las infecciones ocurridas en un mismo paciente pero producidas por distinto patógeno y en distinto marco temporal fueron consideradas como procesos independientes.

Las variables analizadas fueron edad, sexo, lateralidad de la infección, si eran portadores de *Staphylococcus aureus* resistente a meticilina (SARM) en el momento del ingreso y los factores de riesgo (implante previo, diabetes mellitus e inmunodepresión). Se consideró como inmunodeprimidos a pacientes con una enfermedad reumatológica diagnosticada, oncológicos, infección por virus de la hepatitis B o C, virus de la inmunodeficiencia humana y aquéllos en tratamiento con corticoides orales y/o inmunodepresores.

Las variables microbiológicas recogidas fueron la etiología y características del agente causal, número de agentes implicados en cada episodio (infección mono o polimicrobiana) y el patrón de resistencia microbiológica.

Los antibióticos testados en los antibiogramas se ordenaron según aparecen en el Diccionario del Sistema de Clasificación Anatómica, Terapéutica, Química (ATC) (10). Cada antibiótico fue clasificado según el patrón de sensibilidad del patógeno como Resistente (R), Intermedio (I) o Sensible (S) acorde a los valores vigentes de sensibilidad descritos por el CLSI (Clinical and Laboratory Standards Institute) (11), que se actualizan anualmente. La resistencia a meticilina, que se observa en el antibiograma mediante resistencia a oxacilina, implica resistencias a todos los betalactámicos incluyendo penicilinas, combinaciones de betalactámico con inhibidor de betalactamasa, cefalosporinas (excepto ceftarolina), monobactamas y carbapenemas (12-14).Esta resistencia se debe a la adquisición del gen *mecA*, que codifica la proteína fijadora de penicilina (PBP) PBP2a y posee baja afinidad por los betalactámicos. Todas las variables fueron incluidas en el programa Excel y analizadas en el SPSS Statistics versión 20.0.

Las variables cualitativas han sido descritas como frecuencia absoluta y porcentaje; las cuantitativas como mediana y rango absoluto. Se crearon tablas de contingencia para analizar los subgrupos y se empleó el test de Chi cuadrado o test exacto de Fisher en caso de que alguna celda tuviera un valor menor a 5. Se consideró significativo un valor de $p < 0,05$.

RESULTADOS

En el periodo de estudio hubo 34 episodios de infección osteoarticular de rodilla, en 32 pacientes.En la Tabla 1 se describen las variables demográficas. Sólo el 14,7 % de las infecciones osteoarticulares de rodilla ocurrieron en pacientes diabéticos. Los portadores de implante fueron más frecuentes. Por último, 2 (6,2 %) pacientes eran portadores de SARM en el momento del ingreso hospitala-

VARIABLE	NÚMERO	%
Nº pacientes	32	
Nº episodios	34	
Sexo		
Hombres	18	56,25
Mujeres	14	43,75
Lateralidad		
Derecha	24	70,59
Izquierda	10	29,41
Edad media		
Hombres	60,67	
Mujeres	67,35	
Factores de riesgo	Sí	
Diabetes	5	14,7
Implante	20	58,8
Inmunodepresión	10	26,5

Tabla 1. Variables demográficas del paciente.

rio, aunque ninguno tuvo una infección causada por este microorganismo.

En cuanto a las variables microbiológicas (Tabla 2), recogimos 34 infecciones en las que se aislaron 46 microorganismos.

Las 3/4 partes de las infecciones fueron monomicrobianas. El género *Staphylococcus* fue el más frecuente con un total de 23 de las 34 infecciones. La especie más comúnmente aislada fue el *S.aureus* (13 cepas aisladas en 12 casos, de los cuáles 1 fue SARM) seguido del *S.epidermidis* (12 cepas aisladas en 11 casos).

Respecto a las bacterias gramnegativos destaca en nuestro estudio la ausencia de *Pseudomonas sp.*

En la Tabla 3 se refleja la resistencia antibiótica de los microorganismos de la Tabla 2. Los antibióticos testados en menos de 15 ocasiones (ampicilina, amoxicilina, piperazilina, aztreonam, imipenem, meropenem, ceftarolina, claritromicina, amikacina, norfloxacino, metronidazol y moxifloxacino) no han sido detallados en la tabla a excepción de las cefalosporinas.

ETIOLOGÍA	METABOLISMO	GERMEN	NÚMERO (%)
Monomicrobianas			26 (76,5%)
Gram +	Aerobias	*Staphylococcus*	
		S. aureus meticilin sensible (SAMS)	10
		S. epidermidis	5
		Streptococcus	
		S. viridans	1
		S. pneumoniae	1
		S. pyogenes	1
		S. dysgalactiae	1
		S. anginosus	1
	Anaerobios	*Propionibacterum*	
		Propionebacterium acnes	1
Gram -	Aerobias	*Kingella*	
		Kingella kingae	1
		Enterobacterias	
		E. cloacae	1
		E. coli	2
	Anaerobios	*Veillonella*	
		Veillonella parvula	1
Polimicrobianas			8 (23,5%)
S. epidermidis, S. lugdunensis			1
S. epidermidis (cepa 1), *S. epidermidis* (cepa 2), *Corynebacterium striatum*			1
S epidermidis, Candida albicans			1
S. epidermidis, S. pyogenes y S. haemolyticus			1
SAMS (cepa 1), *SAMS* (cepa 2)			1
S. haemolyticus, S. mitis, Corynebacterium			1
SARM, S. epidermidis, Bacillus			1
S. epidermidis, C. urealyticum			1

Tabla 2. Etiología de las infecciones osteoarticulares de rodilla en HGA.

En 8 de 23 infecciones con presencia de estafilococos (34,8%) hubo resistencia a oxacilina. El total son 23 infecciones (en este caso) porque en el resto de ellas este antibiótico no fue

CÓDIGO	DESCRIPCIÓN ATC	ESTAFILOCOCOS RESISTENTES	%	GÉRMENES TOTALES	%
J01	Antibacterianos para uso sistémico				
J01A	Tetracicilinas	3/26	11,5%	5/35	14,3%
J01CE	Penicilinas sensibles a betalactamasas	26/28	92,9%	30/42	71,4%
J01CF02 y J01CF04	Cloxacilina y Oxacilina	10/28	35,7%	10/28	35,7%
J01CR02	Amoxicilina e inhibidores de la enzima	10/28	35,7%	11/35	31,4%
J01DB03 y J01DB04	Cefalotina y Cefazolina	-	-	12/30	40%
J01DC01 y J01DC02	Cefuroxima y Cefoxitina	-	-	11/32	34,4%
J01DD01	Cefotaxima	-	-	12/43	27,9%
J01DE01	Cefepima	-	-	11/39	28%
J01DH01	Imipenem	-	-	10/27	27,8%
J01DH02	Meropenem	-	-	10/36	27,8%
J01EE01	Sulfametoxazol y Trimetoprima	3/28	10,7%	6/34	17,6%
J01FA01	Eritromicina	17/28	60,7%	22/38	57,9%
J01FF01	Clindamicina	9/28	32,1%	16/41	39%
J01GB01	Tobramicina	6/27	22,2%	6/30	20%
J01GB03	Gentamicina	3/28	10,7%	4/35	11,4%
J01MA02	Ciprofloxacino	4/21	19,0%	7/28	25%
J01MA12	Levofloxacino	7/27	25,9%	9/39	23,1%
J01XA01	Vancomicina	0/27	0%	0/38	0%
J01XA02	Teicoplanina	0/27	0%	0/27	0%
J01XX01	Fosfomicina	2/27	7,4%	2/27	7,4%
J01XX08	Linezolid	1/28	3,7%	1/34	2,9%
J01XX09	Daptomicina	0/27	0%	0/28	0%
J04AB02	Rifampicina	1/24	4,2%	1/31	3,2%

Tabla 3: Tasas de resistencias microbiológicas según los datos de los antibiogramas. S: Sensible; I: Resistencia intermedia;R: Resistente. El denominador corresponde al número de microorganismos aislados para cada antibiótico testado y el numerador a la suma del número de microorganismos aislados con resistencia intermedia y resistente. Para el cálculo de las tasas de resistencia a betalactámicos en el grupo de estafilococos se utiliza el dato de resistencia a oxacilina.

ANTIBIÓTICO	% RESISTENCIA	Nº GÉRMENES RESISTENTES	ESPECIE RESISTENTE	SENSIBILIDAD A OTROS ANTIBIÓTICOS
GENTAMICINA	11,5	4	*S. Epidermidis* (3) y *C. urealyticum*	
FOSFOMICINA	8,7	2	*S. epidermidis* y *S. haemolyticus*	Vancomicina
RIFAMPICINA	4,2	1	*S. epidermidis*	Vancomicina, Fosfomicina
LINEZOLID	3,8	1	*S. epidermidis*	Vancomicina, Fosfomicina
VANCOMICINA	0	0		
TEICOPLANINA	0	0		
DAPTOMICINA	0	0		

Tabla 4. Antibióticos con "baja tasa de resistencia".

ANTIBIÓTICO	% RESISTENCIA
Penicilina	71,4
Eritromicina	57,9
Oxacilina	35,7
Clindamicina	39
Ciprofloxacino	25
Levofloxacino	23,1
Tobramicina	20
Trimetoprim-Sulfametoxazol	17,6
Tetraciclinas	14,3

Tabla 5. Antibióticos con "alta tasa de resistencia".

testado. Si analizamos el patrón de resistencia global frente al de la ecología estafilocócica los resultados fueron muy similares (diferencias menores al 8%) a excepción de la penicilina (diferencia del 21,4%).

Los antibióticos con baja tasa de resistencia, el patógeno y una alternativa antibiótica se detallan en la tabla 4. En la tabla 5, los antibióticos con alta tasa de resistencia.

También se estudió si había diferencias entre cada factor de riesgo (por ejemplo ser portador de implante) con la tasa de resistencia de cada antibiótico por separado, para poder recomendar/descartar el uso de ciertos antibióticos en función de las características del paciente. No se encontraron diferencias estadísticamente significativas para ningún antibiótico (datos no mostrados).

En función de los resultados obtenidos, la antibioterapia empírica recomendada para los pacientes tratados en nuestro centro por una infección osteoarticular de rodilla es la vancomicina 1 gramo cada 8 horas y ceftriaxona 2 gramos cada 24 horas, en pacientes con función renal normal.

DISCUSIÓN

Factores de riesgo

Al igual que lo descrito en la bibliografía (2), la mediana de edad también fue elevada, de 71 años. Dentro de los factores de riesgo estudiados, los portadores de implante (15) fueron los más frecuentes (58,8%), mientras que la diabetes tuvo poco peso en nuestra muestra (14,7%) a pesar de estar descrita como un importante predisponente a la infección (3-6). Existen más factores de riesgo que los descritos en nuestra población (3-5), como haber precisado un alto número de cirugías ortopédicas (3-5) o tener infecciones concomitantes (6). Sin embargo no aparecen detallados ya que su baja frecuencia podría inducir a conclusiones erróneas dado nuestro pequeño tamaño muestral.

Microorganismos

El tipo de antibiótico a pautar en el tratamiento empírico de las infecciones osteoarticulares de rodilla está en debate en cuanto a abarcar de entrada un amplio espectro de patógenos frente a sólo tener como diana los estafilococos y estreptococos (6); también la cobertura sistemática de SARM y *Pseudomonas aeruginosa*. Por ello es necesario conocer la flora de la población del área de estudio.

En nuestra población el género *Staphylococcus* fue el más frecuente (61%) seguido del género *Streptococcus*, lo cual concuerda con la bibliografía (2-5, 16). Tuvimos una incidencia de SARM en artritis séptica similar a otros estudios (4), un 7,69% (1/13) del total. En las publicaciones la tasa de infección por este microorganismo está en aumento, y varía desde el 2 al 59% (2-6, 17-20). El conjunto de patógenos coagulasa negativos (15/28) fue más frecuente que los *S.aureus*, a diferencia de la mayoría de estudios (21).

Nuestro porcentaje de resistencia a oxacilina (35,7%) fue más alto que en otras regiones y condicionará el tratamiento antibiótico empírico elegido.

Al comparar la resistencia antibiótica del conjunto de patógenos frente al conjunto de *Staphylococcus* detectamos muy poca diferencia entre ambos grupos. La mayor diferencia encontrada fue con la resistencia a betalactámicos: un 92,9% de estafilococos fue resistente a penicilinas sensibles a betalactamasas, frente al 71,4% de la población global.

Tratamiento antibiótico empírico.

Según nuestros resultados, una pauta adecuada de tratamiento antibiótico empírico es la combinación de vancomicina más ceftriaxona. En pacientes con función renal normal las dosis aconsejadas serían 1 gramo cada 8 horas para vancomicina y 2 gramos cada 24 horas para ceftriaxona. Con esta antibioterapia nuestro tratamiento empírico hubiera sido eficaz en todos los pacientes en más de los últimos cuatro años.

Realizamos esta elección en base a los principales microorganismos detectados, y su sensibilidad. Tenemos un alto porcentaje de estafilococos coagulasa negativos (15/28, los segundos en frecuencia) que justifica el tratamiento con vancomicina. La resistencia estafilocócica a meticilina fue del 35,7%.

Por ello recomendamos su tratamiento de entrada con vancomicina, ya que un antibiótico no está indicado como uso empírico si la tasa de resistencia microbiológica es mayor al 15%. Esto es distinto a lo publicado por otros autores en otras regio-

nes: Clerq (5) lo recomienda sólo en portadores (en Suiza); Ferrand (4) lo emplea como tratamiento de segunda línea unido a un aminoglucósido (su primera propuesta es un aminoglucósido yoxacilina). Tras estudiar las propuestas tras analizar las bases de datos de distintos países, sólo los ingleses (3) recomiendan la vancomicina en caso de riesgo de SARM añadida a una cefalosporina de segunda o tercera generación. Su primera opción sería la oxacilina (y si el paciente es alérgico, clindamicina o cefalosporina de segunda o tercera generación) y ácido fusídico o gentamicina (3). En Italia se recomienda la teicoplanina y ceftriaxona y en Suiza (5) la amoxicilina-clavulánico o cefuroxima. En España hay guías clínicas propuestas por diversos hospitales: en el hospital Virgen de la Victoria (Málaga) (8) emplean desde 2011 vancomicina y ceftazidima en infecciones de portadores de prótesis de rodilla; en Donostia (9) pautan la vancomicina y rifampicina y, si hay riesgo de infección hematógena, la cloxacilina y ceftriaxona. Si sospechan SARM, vancomicina y ciprofloxacino. Por último, en el hospital Son Dureta (Palma de Mallorca) (22) recomiendan la cloxacilina y ceftriaxona. En el protocolo clínico de la SEIMC (Sociedad Española de Enfermedades Infecciosas y Microbiología Clínica), la cloxacilina también es su primera opción en artritis séptica (23).

Un debate similar existe en torno a la *Pseudomonas aeruginosa*. En nuestro caso no recomendamos su tratamiento sistemático al no haber tenido infecciones por este patógeno. Esto coincide con Clerq (5), que sólo administra piperazilina-tazobactam si el paciente es diabético y tiene una infección de una pequeña articulación. Él se basa en la tasa aumentada de gramnegativos (sobre todo *Pseudomonas sp*) que encontró en su estudio en las infecciones de pequeñas articulaciones; esto no ocurría en las grandes, las cuáles trata con amoxicilina-clavulánico o cefuroxima.

Por último falta justificar que hayamos elegido vancomicina y ceftriaxona para nuestro tratamiento empírico a pesar de que múltiples antibióticos tuvieron baja tasa de resistencia en nuestra muestra: las cefalosporinas de quinta generación, gentamicina, fosfomicina, rifampicina, linezolid, daptomicina, vancomicina, norfloxacino, amikacina y teicoplanina. Debíamos elegir el tratamiento con dos antibióticos de esta lista frente a la monoterapia, ya que es lo que recomiendan los estudios mencionados anteriormente. Hay que tener en cuenta que la ecología estafilocócica condiciona totalmente esta decisión, al ser un 61% del total y tener alto porcentaje de resistencia a betalactámicos y oxacilina.

Para disminuir las opciones valoramos otras características fármacológicas como la difusión articular, reacciones adversas y recomendaciones en ficha técnica, teniendo presentes las propuestas por otros autores o guías clínicas. La azitromicina, claritromicina, ceftarolina, aztreonam, amikacina y norfloxacino fueron excluidos de nuestra elección final al ser antibióticos poco usados en el contexto estudiado.

También es importante que al menos uno de los antibióticos tuviera difusión articular al menos moderada, es decir, mayor al 15% (24). Los antibióticos en la clase de buena difusión (mayor al 30%) incluyen fluoroquinolonas, teicoplanina, macrólidos, rifampicina y trimetoprim-sulfametoxazol. Los antibióticos con difusión ósea moderada son las ureidopenicilinas, cefalosporinas de segunda y tercera generación, aminoglucósidos, clindamicina, fosfomicina y vancomicina (24).

Nos decantamos por la vancomicina porque un 35,7% de microorganismos eran resistentes a meticilina y sin embargo fue eficaz contra todos los estafilococos. La recomendamos frente a la daptomicina, linezolid y teicoplanina, ya que estos fármacos aparecen en ficha técnica como alternativa a la vancomicina cuando el agente es resistente a ella, en casos de toxicidad por este medicamento o en insuficiencia renal grave (25-27). El ciprofloxacino y levofloxacino quedaron descartados porque, a pesar de su buena difusión, la tasa de resistencia fue cercana al 30%.

Por otro lado la rifampicina quedó eliminada porque aunque su tasa de resistencia fue baja, no es un fármaco activo contra las enterobacterias y en nuestra muestra hubo 3 casos; además los microorganismos generan fácilmente resistencia si el tratamiento es en monoterapia (21,28), por lo que podría condicionar un futuro tratamiento definitivo con este fármaco, que tiene la ventaja de poderse aplicar vía oral.

El segundo antibiótico elegido fue una cefalosporina de tercera generación. A pesar de que los estafilococos tuvieron una alta tasa de resistencia a ella (35,7%), el resto de microorganismos son sensibles a excepción del género *Corynebacterium*, que a su vez fue sensible a la vancomicina. Las cefalosporinas de tercera generación más utilizadas serían la ceftriaxona y la ceftazidima. La primera es más eficaz contra los grampositivos que la segunda, mientras que la segunda es preferible contra la *Pseudomonas sp*. Como no tuvimos ninguna infección por este patógeno, nos decantamos por la primera a una dosis de 2 gramos cada 24 horas.

LIMITACIONES DEL ESTUDIO

Nuestro estudio es retrospectivo debido a la baja frecuencia de esta patología. Por otro lado sólo tuvimos en cuenta la infección en la rodilla, no pudiendo comparar si los patógenos que afectan a otras articulaciones son distintos y por tanto sin posibilidad de extrapolación de este tratamiento a la infección osteoarticular de otras articulaciones. Tampoco deberíamos extrapolar estos resultados a otro centro diferente al nuestro, al ser fundamental el estudio de la flora local.

Otro posible sesgo podría venir determinado por los criterios de inclusión elegidos, que sólo incluyen pacientes con aislamiento de un patógeno en líquido sinovial (2, 15). Otras formas de diagnosticar una artritis séptica son el aislamiento del microorganismo en cualquier otro sitio y pacientes con un cultivo negativo pero con una de estas dos premisas: evidencia histológica o radiológica de infección o la obtención de un líquido turbio durante el aspirado intraarticular en un paciente que recibió tratamiento antibiótico previo. Sin embargo la decisión se basó en que nuestros objetivos eran conocer la etiología y resistencia microbiológica de los microorganismos de nuestra población y un cultivo negativo no nos proporciona estas respuestas.

CONCLUSIÓN

En base a los resultados obtenidos, el tratamiento antibiótico empírico recomendado en Albacete para la infección osteoarticular de rodilla es la combinación de vancomicina y ceftriaxona. Los patógenos más frecuentes fueron los *Staphylococcus* (61%).

BIBLIOGRAFÍA

1 Rajeev A, Choudhry N, Shaikh M, Newby M. Lumbar facet joint septic arthritis presenting atypically as acute abdomen – A case report and review of the literature. Int J Surg Case Rep. 2016;25:243-5.

2 Newman JH. Review of septic arthritis throughout the antibiotic era. Ann Rheum Dis. 1976;35(3):198-205.

3 Mathews CJ, Weston VC, Jones A, Field M, Coakley G. Bacterial septic arthritis in adults. Lancet. 2010; 375(9717):846-55.

4 Ferrand J, El Samad Y, Brunschweiler B, Grados F, Dehamchia-Rehailia N, Séjourne A, et al. Morbimortality in adult patients with septic arthritis: a three-year hospital-based study. BMC Infect Dis. 2016;6(1):239.

5 Clerc O, Prod'hom G, Greub G, Zanetti G, Senn L. Adult native septic arthritis: a review of 10 years of experience and lessons for empirical antibiotic therapy. J Antimicrob Chemother. 2011;66(5):1168-73.

6 Dubost JJ, Couderc M, Tatar Z, Tournadre A, Lopez J, Mathieul S et al. Three-decade trends in the distribution of organisms causing septic arthritis in native joints: Single-centre study of 374 cases. JointBone Spine. 2014;81(5):438-40.

7 Coakley G, Mathews C, Field M, Jones A, Kingsley G, Walker D et al. BSR & BHPR, BOA, RCGP and BSAC guidelines for management of the hot swollen joint in adults. Rheumatology (Oxford). 2006;45(8):1039-41.

8 Comisión de Infección Hospitalaria. Guía de prevención, profilaxis y tratamiento antibióticoempírico. Editores: Comité de Infección Hospitalaria. Hospital Universitario Virgen de la Victoria, Málaga 2011.

9 Comité de Política antibiótica. Guía de tratamiento empírico de las enfermedades infecciosas. Edita: Unidad de Comunicación. Hospital Universitario Donostia, 2012.

10 The WHO Collaborating Centre for Drug Statistics Methodology [consultado 26 Dec 2017]. Disponible en: http://www.whocc.no/atcddd/

11 CLSI. Performance Standards for Antimicrobial Susceptibility Testing. 27th ed. CLSI supplement M100. Wayne, PA: Clinical and Laboratory Standards Institute; 2017.

12 Calvo Montes J, Canut Blasco A, Martínez-Martínez L, Rodríguez Díaz JC. Preparación de informes acumulados de sensibilidad a los antimicrobianos. En: Procedimientos en Microbiología Clínica. Madrid: Cercenado E, Cantón R. Sociedad Española de Enfermedades Infecciosas y Microbiología Clínica (SEIMC); 2014.

13 Ardanuy C, Cercenado E, Morosini MI, Torres C. Detección fenotípica de mecanismos de resistencia en grampositivos. En: Procedimientos en microbiología clínica. Madrid: Cercenado E, Cantón R. Sociedad Española de Enfermedades Infecciosas y Microbiología Clínica (SEIMC); 2011.

14 Mensa J, Gatell JM, García Sáncehz JE, Letang E, López-Suñé E, Marco F. Guía terapeútica antimicrobiana. Antares; 2016.

15 Colavite PM, Sartori A. Septic arthritis: immunopathogenesis, experimental models and therapy. J Venom Anim Toxins Incl Trop Dis. 2014;6(20):19.

16 Nozohoor S, Flock JI, Heimdahl A. Experimental endocarditis in the rat secondary to septic arthritis induced by *Staphylococcus aureus*. Clin Microbiol Infect. 1999;5 (3):158-63.

17 Ross JJ, Davidson L. Methicillin-resistant Staphylococcus aureus septic arthritis: an emerging clinical syndrome. Rheumatology. 2005;44(9):1197-8.

18 Frazee BW, Fee C, Lambert L. How common is MRSA in adult septic arthritis? Ann Emerg Med. 2009;54(5):695-700.

19 Okano T, Enokida M, Otsuki R, Hagino H, Teshima R. Recent trends in adult onset septic arthritis of the knee and hip: retrospective analysis of patients treated during the past 50 years. J Infect Chemother. 2011;17(5):666-70.

20 Al-Nammari SS, Bobak P. Methicillin resistant *Staphylococcus aureus* versus methicillin sensitive *Staphylococcus aureus* adult haematogenous septic arthritis. Arch Orthop Traum Surg. 2007;12(7):537-42.

21 Ariza J, Cobo J, Baraia-Etxaburu J, Benito N, Bori G, Cabo J et al. Executive summary of management of prosthetic joint infections. Clinical practice guidelines by the Spanish Society of Infectious Diseases and Clinical Microbiology (SEIMC). Enferm Infecc Microbiol Clin. 2017 Mar;35(3):189-195.

22 Unidad de Infecciosas. Servicio de Medicina Interna. Tratamiento de infecciones osteoarticulares. Editor: M. Riera. Hospital Son Dureta, Mallorca 2007.

23 Ariza J, Gomis M, Barberán C, Sánchez C, Barros C. Infecciones osteoarticulares y de partes blandas. En: Protocolos Clínicos SEIMC. Aguado JM, Almirante B, Fortún J. Sociedad Española de Enfermedades Infecciosas y Microbiología Clínica (SEIMC).

24 Boselli E, Allaouchiche B. Diffusion in bone tissue of antibiotics. Presse Med. 1999;28(40):2265-76.

25 Agencia Española de Medicamentos y Productos Sanitarios – AEMPS [Internet]. Ministerio de Sanidad, Servicios Sociales e Igualdad; [consultado el 24/12/2017]. Disponible en: https://www.aemps.gob.es/cima/pdfs/es/ft/62520/FichaTecnica_62520.html.pdf

26 Agencia Española de Medicamentos y Productos Sanitarios – AEMPS [Internet]. Ministerio de Sanidad, Servicios Sociales e Igualdad; [consultado el 24/12/2017]. Disponible en: https://www.aemps.gob.es/cima/pdfs//ft/05328001/FT_05328001.pdf

27 Agencia Española de Medicamentos y Productos Sanitarios – AEMPS [Internet]. Ministerio de Sanidad, Servicios Sociales e Igualdad; [consultado el 24/12/2017]. Disponible en: https://www.aemps.gob.es/cima/pdfs/es/ft/78296/78296_ft.pdf

28 Perlroth J, Kuo M, Tan J, Bayer AS, Miller LG. Adjunctive use of rifampin for the treatment of Staphylococcus aureus infections: a systematic review of the literature. Arch Intern Med. 2008;168(8):805 -19.

RECIÉN NACIDO CON MÚLTIPLES CONTRACTURAS ARTICULARES. DIAGNÓSTICO DIFERENCIAL DE ARTROGRIPOIS MÚLTIPLE CONGÉNITA.

Autores: Pardo Coello, M. Mar; Torres Lozano, Pedro; Franco Peris, Ernesto.

RESUMEN

La artrogriposis comprende un grupo heterogéneo de distintas entidades clínicas que, tanto por la clínica, como por la dificultad en un adecuado manejo terapeútico, merecen un enfoque multidisciplinario.

El diagnóstico no se ciñe como tal a un determinado cuadro clínico, ya que son muchas las alteraciones presentes en el momento del nacimiento que pueden simular a esta entidad.

Presentamos el caso de una niña de 4 meses de edad, con deformidades en ambas extremidades inferiores al nacimiento. Tanto la presencia de éstas, como la excesiva hipotonía de la paciente, llevó a plantearnos la posible etiología, entre ellas la artrogriposis.

Tras un seguimiento y tratamiento multidisciplinario de la paciente, la evolución de la misma ha sido alentadora, mejorando considerablemente el tono muscular y la movilidad articular, corrigiendo el pie equinovaro bilateral, así como la deformidad en extensión de ambas rodillas. Aún así, la dificultad del manejo clínico ha venido marcada por la hipotonía, los problemas respiratorios, deglutorios y de reflujo de la niña, por los cuales ha necesitado ingreso hospitalario en varias ocasiones. Actualmente la etiología de la patología es desconocida ya que todos los estudios realizados han resultado negativos, llevándonos únicamente al diagnóstico de miopatía.

El objetivo del trabajo es presentar a través de este caso, las dificultades de diagnostico y tratamiento de la artrogriposis, presentado como un grupo heterogéneo de anomalías presentes en el nacimiento. La etiología es diversa y poco conocida. El manejo de este tipo de pacientes es dificultoso y multidisciplinario.

ABSTRACT

Arthrogryposis comprises a heterogeneous group of different clinical entities that, both because of the clinic and because of the difficulty in an adequate therapeutic management, deserve a multidisciplinary approach.

The diagnosis is not confined as such to a specific clinical picture, since there are many alterations present at the time of birth that can simulate this entity.

We present the case of a 4-month-old girl with deformities in both lower limbs at birth. Both the presence of these, and the excessive hypotonia of the patient, led us to consider the possible etiology, including arthrogryposis.

After a multidisciplinary follow-up and treatment of the patient, the evolution of the same has been encouraging, considerably improving muscle tone and joint mobility, correcting the bilateral clubfoot, as well as the extension deformity of both knees. Even so, the difficulty of clinical management has been marked by hypotonia, respiratory problems, swallowing and reflux of the girl, for which she has needed hospitalization on several occasions. Currently the etiology of the pathology is unknown since all the studies performed have been negative, leading only to the diagnosis of myopathy.

Arthrogryposis is a heterogeneous group of anomalies present at birth. The etiology is diverse and little known. The management of this type of patients is difficult and multidisciplinary.

CORRESPONDENCIA:

M.Mar Pardo Coello
m_arpa@hotmail.es
Hospital General de Almansa.
Avda Adolfo Suárez 02640 Almansa (Albacete)

INTRODUCCIÓN

La artrogriposis multiple congenital (AMC) es un grupo de trastornos caracterizados por contracturas articulares múltiples que afectan a la musculatura dorsal, extremidades inferiores y superiores. El término artrogriposis deriva del griego arthron-articulación y grypos-corvo/ganchudo, significa articulación flexionada. La AMC es un síndrome progresivo, no una enfermedad, incluso, para algunos autores es catalogada como un síntoma, presente desde el nacimiento. (1)

La etiología es desconocida, se atribuye principalmente a la falta de movimiento fetal, que puede ser debido a neuropatías, alteraciones musculares, anomalías en el tejido conectivo, así como infecciones virales y trastornos restrictivos intrauterinos como alteraciones estructurales del útero, oligohidramnios, presentación de nalgas o prematuridad; causando, de este modo, una parálisis del feto, ocasionando alteración del desarrollo y de las extremidades, produciendo cicatrización en la musculatura fetal.(2)

Sólo en un 30% de los casos se encuentra una causa genética, la prevalencia se estima en 1 de cada 8000 RNV, no se ha demostrado diferencia significativa de presentación en cuanto al género.

CASO CLÍNICO

Presentamos el caso de una niña de 11 meses, la cual presentó en el nacimiento contracturas múltiples, principalmente de extremidades inferiores, con extensión extrema de rodillas e

Imagen 1. Contracturas múltiples, principalmente de extremidades inferiores

hiperflexión de caderas, llegando a tocar la porción anterior del torax, igualmente presentaba deformidad en adducto y varo de ambos pies. (Imagen 1)

En nuestro caso, los posibles factores desencadenantes pudieron ser una presentación fetal de nalgas y una versión externas, realizada un mes previo al nacimiento. La pérdida precoz del bienestar fetal, las contracturas, cianosis, no presencia de reflejos de succión y la alteración del tono muscular de la paciente, nos llevó a plantearnos la AMC como diagnóstico diferencial. A pesar de ello, el diagnóstico y filiación de la patología de nuestro paciente, no es aún conocido.

DISCUSIÓN

La AMC se describió por primera vez en 1841 por Otto, y en 1982 se introdujo el término amioplasia, que describe el tipo más común de artrogriposis, que se caracteriza por contracturas múltiples, posición simétrica de las cuatro extremidades y reemplazo del músculo esquelético por tejido fibroso y grasa. Hasta ahora se reconocen al menos nueve diferentes tipos de amioplasia. (3)

Los pacientes con AMC presentan múltiples contracturas, deformidades articulares y anomalías musculares, lo cual provoca que las extremidades, a veces, parezcan cónicas, fusiformes o curvadas. Alrededor del 80% presentan contractura en cadera y 43% luxación congénita de cadera, otros presentan hasta 90% de contracturas en rodillas, siendo más frecuentes las contracturas en flexión, igualmente se afectan los pies, apareciendo hasta 92% pie equinovaro rígido. Las extremidades proximales se afectan en torno a un 60% y la escoliosis se encuentra presente en 35% de los pacientes. (2)

El diagnóstico de AMC se realiza por exclusión, ya que existen 150 desórdenes diferentes que manifiestan contracturas musculares. La historia clínica es fundamental, así como el seguimiento durante el embarazo y parto.(3)

El objetivo del tratamiento es obtener al mejor función posible del paciente, debe de ser multidisciplinario y establecerse lo más precoz posible, incluyendo manejo por traumatología, pediatría, rehabilitación y neurología. La fisioterapia es esencial para el desarrollo de una mejor función del niño, así como las cirugías correctoras de deformidades en contracturas fijas.(1)

Por lo general, el desarrollo del intelecto no suele estar afectado y el pronóstico en cuanto a función del paciente, depende en precocidad de instauración del tratamiento. Como factores de buen pronóstico, se pueden considerar la contractura de cadera en flexión menor de 20º y las contracturas de las rodillas en flexión menores de 15º, sin embargo ha estudios que concluyen que la deambulación a largo plazo no se correlaciona con las contracturas al nacimiento.(4)

Para algunos autores, la artrogriposis es considerada como un "signo" de una extensa etiología, producida por factores extrínsecos, intrínsecos, genéticos o ambientales; teniendo todos ellos como eje central la akinesia fetal. (Esquema 1)

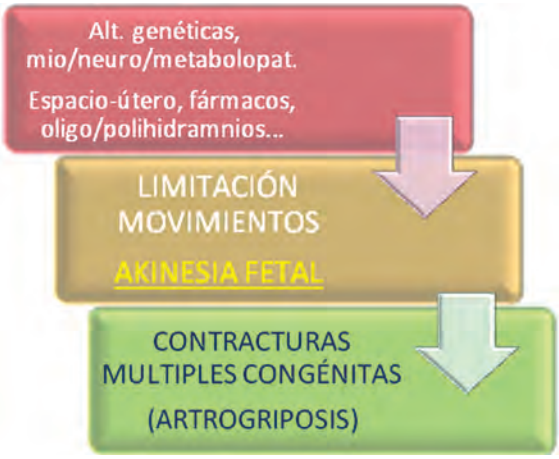

Esquema 1. Factores etiológicos.

A pesar de las complicaciones presentadas en nuestro caso clínico, podemos decir que la evolución de la paciente ha sido alentadora. Siendo tratada inicialmente con Arnés de Pavlik y ortesis para el adducto de antepié, actualmente es capaz de mantener la bipedestación y mejorar la dependencia para actos como deglución. No obstante son pacientes con gran demanda de cuidados y gran requerimiento asistencial, por ello es imperante el manejo y tratamiento precoz de los mismos. (Imagen 2,3,4)

BIBLIOGRAFÍA

1 Binkiewicz A. Arthrogryposis in pregnancy, multidisciplinary approach. Pediatrics 2013, 13:184

2 Borowski A. Diagnosis imaging in children with arthrogryposis. JPO 2008;28:466-70

3 López E. Miopatía de depósito de nemalina y artrogriposis. Clinics Ginecología. 2016; 495:1-

4 Kargel JS. Orthopaedic surgery for management of arthropryposis multiplex congénita. J Plastic Surgery, 2007; 15 (1): 53-55

FRACTURAS DESPLAZADAS DEL HUESO GRANDE: A PROPÓSITO DE DOS CASOS.

Autores: Ainara Achaerandio de Nova[1], Sergio Losa Palacios[2], Indalecio Gracia Rodríguez[2], Victor García Martín[1], Inmaculada González Lozoya[1], Francisco Doñate Pérez[3], Natalia Gaspar Aparicio[2].

[1] Médico Interno Residente Cirugía Ortopédica y Traumatología.
[2] Especialista en Cirugía Ortopédica y Traumatología. Facultativo Especialista Área Cirugía Ortopédica y Traumatología.
[3] Jefe de Sección. Especialista en Cirugía Ortopédica y Traumatología. Facultativo Especialista Área Cirugía Ortopédica y Traumatología.

Complejo Hospitalario Universitario Albacete.

RESUMEN

Las fracturas del hueso grande son raras y difíciles de diagnosticar. A veces precisan de la ayuda de resonancia magnética o tomografía computarizada para ser visualizadas. El tratamiento conservador está aceptado en fracturas no desplazadas y diagnosticadas de forma aguda. En caso de retraso en el diagnóstico el tratamiento consiste en la reducción, si la fractura está desplazada, y osteosíntesis con o sin aporte de injerto óseo. El tiempo de diagnóstico y por tanto del tratamiento es fundamental para reducir la tasa de complicaciones de este tipo de fracturas, como la necrosis avascular. Presentamos 2 casos de fracturas desplazadas del hueso grande tratados quirúrgicamente en el Complejo Hospitalario Universitario de Albacete.

Palabras: Fracturas del hueso grande, necrosis avascular, pseudoartrosis.

SUMMARY

Capitate fractures are rare and difficult to diagnose. Sometimes we need magnetic resonance or computed tomography to visualize them. Conservative treatment is accepted in non-displaced fractures and acutely diagnosed. In case of delay in diagnosis, treatment consists of reduction, if the fracture is displaced, and osteosynthesis with or without bone graft. The time of diagnosis and therefore of treatment is essential to reduce the rate of complications of this type of fracture, such as avascular necrosis. We describe two cases of displaced large bone fractures treated surgically in the Complejo Hospitalario Universitario de Albacete.

Keywords: capitate fractures, avascular necrosis, no-union.

INTRODUCCIÓN

Las fracturas del hueso grande son muy raras: el 0,3% (1,2) si son aisladas y el 1,3% si se asocian a otras lesiones (1,3), aunque su incidencia podría estar infraestimada por su difícil diagnóstico (4). La luxación del fragmento es rara por su anatomía(1,3). Es más frecuente en mujeres mayores y varones jóvenes (5).

PALABRAS CLAVE

Hueso grande; fractura; necrosis.

CORRESPONDENCIA:

Ainara Achaerandio de Nova
ainaraachaerandio1@gmail.com
Servicio de Cirugía Ortopédica y Traumatología.
Hospital General de Albacete.
C/ Hermanos Falcó s/n 02006, Albacete.

La etiología puede ser atraumática, por movimientos repetitivos que alteran la vascularización ósea (6), o traumática (más frecuente). Hay 3 mecanismos descritos respecto a esta última (1,4): un traumatismo directo en la cara dorsal del hueso grande, caída sobre la palma de la mano con la muñeca en extensión forzada (el más frecuente) (1-4) y caída con la mano en flexión forzada.

El diagnóstico es difícil y la lesión puede pasar desapercibida, sobre todo en las fracturas no desplazadas. Schrijver y Smet (4) hicieron un estudio para comprobar cuántas fracturas de hueso grande pasaban desapercibidas con radiografía simple y encontraron una tasa del 57%. En ocasiones la clínica del paciente no es muy llamativa, por lo que ante la sospecha o dolor refractario están indicadas pruebas de imagen complementarias como la RM (1,4) y TC (1), que también permiten diagnosticar lesiones asociadas.

El tratamiento de las fracturas desplazadas (2-4) es la reducción abierta y osteosíntesis con agujas de Kirschner (AK) (5,7,8) o tornillos canulados (5,8,9) e inmovilización con férula unas 4 semanas (10); para las no desplazadas diagnosticadas de forma aguda está recomendada la inmovilización con yeso (4) durante 6-12 semanas (8).

Como complicaciones destacan la necrosis avascular, la pseudoartrosis y la artrosis mediocarpiana. Las dos primeras están relacionadas con el tipo de vascularización del hueso grande (1,2,4); la última es una consecuencia de las dos anteriores.

En la bibliografía no hay estudios prospectivos de este tipo de lesiones. La mayoría son series de casos con poco tiempo de seguimiento. Nuestro objetivo fue reportar nuestra experiencia a propósito de dos casos en el Servicio de Cirugía Ortopédica y Traumatología del Complejo Hospitalario Universitario de Albacete (CHUA) en cuanto a diagnóstico, tratamiento y situación final del enfermo en la actualidad.

CASO CLÍNICO 1

Mujer de 35 años que tras sufrir un accidente de tráfico precisó ingreso hospitalario con los diagnósticos de traumatismo torácico con fracturas del segundo a octavo arcos costales derechos y del segundo a sexto arcos costales izquierdos, fractura de L1 con compromiso del canal medular y fractura de radio distal muñeca izquierda. De urgencia se realizó fijación T12-L2 y osteosíntesis de la fractura de radio distal con placa. Durante el seguimiento el resto de patologías tuvieron una evolución satisfactoria.

En la revisión en consulta a los dos meses y medio la paciente refirió dolor y pérdida de fuerza y movilidad de la muñeca de-

recha. En la exploración física se observó dolor e inestabilidad mediocarpianos de dicha mano.Tras una radiografía simple se sospechó una lesión mediocarpiana al observar una actitud en VISI (Volar Intercalated Segment Instability) del semilunar (Figura 1). Se completaron los estudios con Resonancia Magnética (RM) (Figura 2) y Tomografía Computarizada (TC) (Figura 3), que pusieron de manifiesto una fractura aislada del polo proximal del hueso grande con desplazamiento y consolidación viciosa del fragmento en su cara dorsal. No se apreciaron otras lesiones óseas ni ligamentosas asociadas.

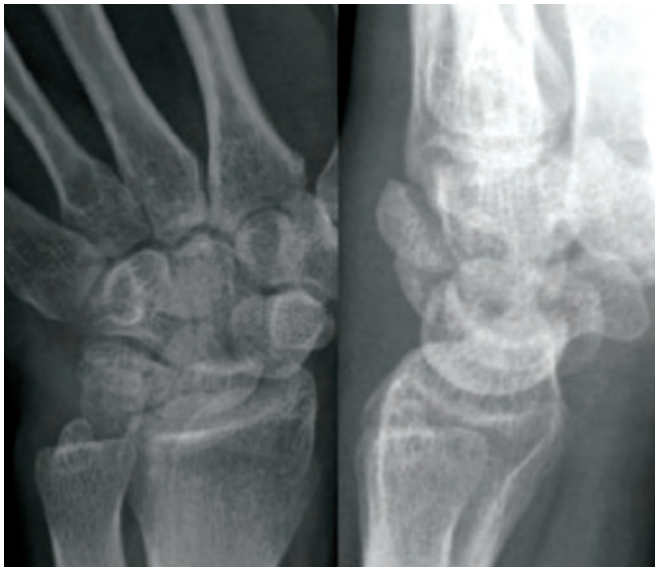

Figura 1. Rx AP y lateral mano derecha.

Se realizó tratamiento quirúrgico mediante abordaje dorsal del carpo, osteotomía del fragmento en consolidación viciosa, osteosíntesis mediante 2 tornillos HCS (Headless Compression Screw, o tornillo de compresión sin cabeza, de Synthes) de 1,5 mm y 2,4 mm e inmovilización con férula de escayola durante 5 semanas (Figura 4). Posteriormente la paciente comenzó tratamiento rehabilitador.

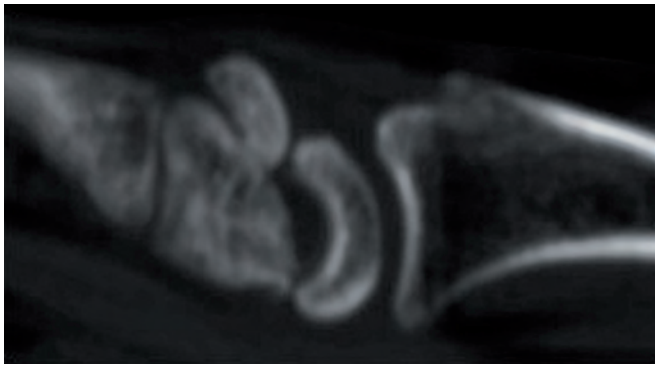

Figura 2. RM mano derecha.

Figura 3. Tc mano con rotación de 180º del fragmento proximal del grande.

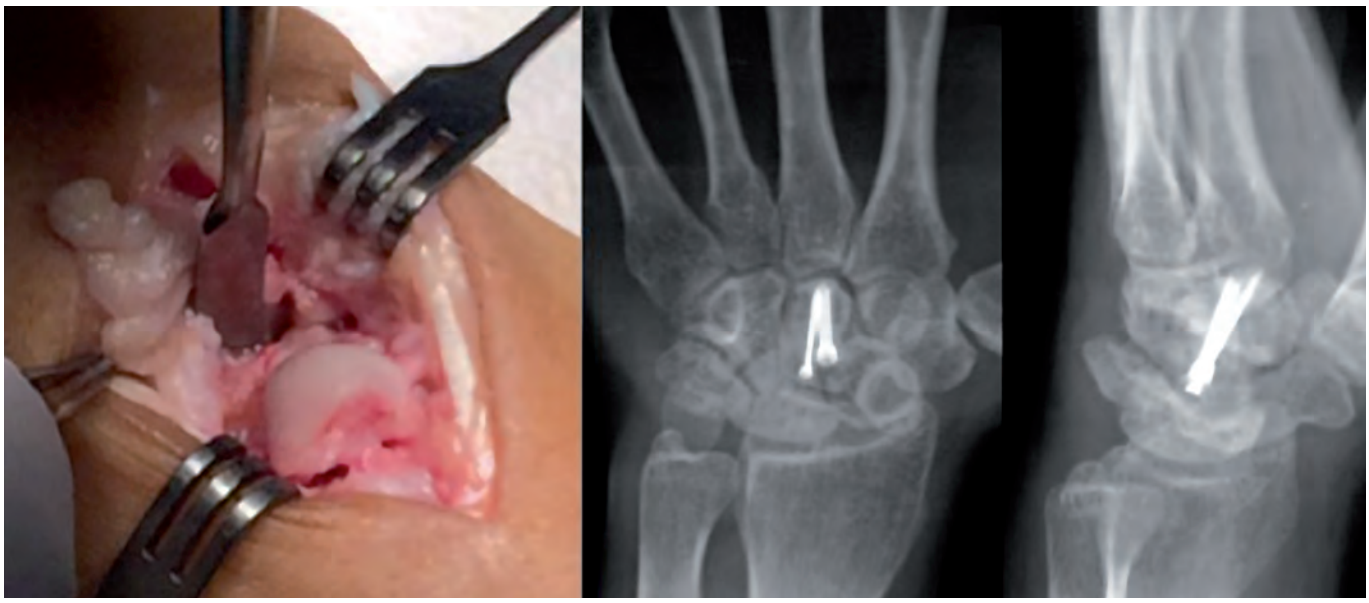

Figura 4. Imagen intraoperatoria. Rx AP y lateral mano derecha.

A los 5 meses postoperatorios el balance articular de la muñeca de la paciente era 35º de flexión, 45º de extensión, 0º de desviación radial y 20º de desviación cubital; la fuerza de prensión (Jamar) de 15 kg (algo disminuida respecto a la mano contralateral) y la maniobra de Watson negativa. En cuanto a sintomatología presentaba molestias con la desviación cubital que no le limitaban para realizar sus actividades cotidianas.

Actualmente han transcurrido dos años y medio de la cirugía, y la paciente presenta molestias ocasionales que no le limitan para realizar sus actividades cotidianas. En la radiografía se observa protrusión de la cabeza de los tornillos y signos de artrosis mediocarpiana, sin poder descartar una necrosis avascular de la cabeza del hueso grande (se solicitó RM sin contraste donde no se observa claramente una necrosis avascular del polo proximal del hueso grande, Figura 5). La paciente se encuentra en LEQ para la extracción de material de osteosíntesis. No se han propuesto otras cirugías de secuelas (artrodesis mediocarpiana...) ya que actualmente las molestias no limitan la actividad cotidiana de la paciente y el dolor es tolerado. (Figura 6).

Figura 5. RM mano derecha.

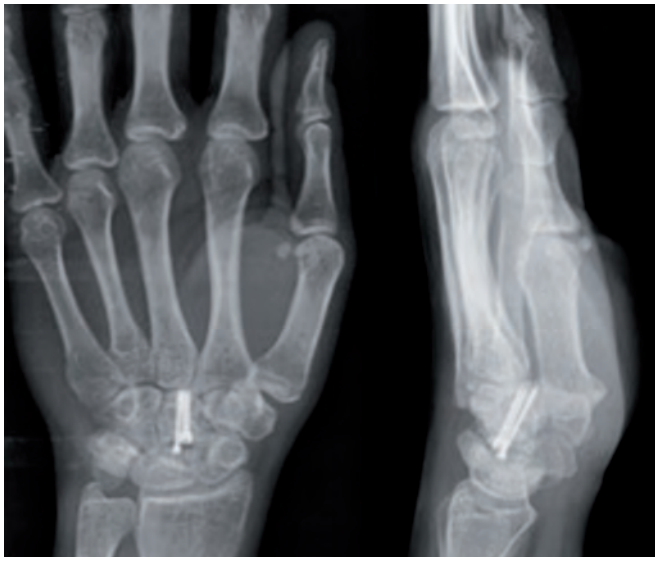

Figura 6. Rx AP y lateral mano derecha.

CASO CLÍNICO 2

Varón de 21 años que tras sufrir caída sobre la mano derecha presentó dolor y deformidad a nivel mediocarpiano. En la radiografía simple se sospechó fractura de polo proximal de hueso grande (Figura 7), por lo que se solicitó un TC que confirmó el diagnóstico y el desplazamiento de 180º de la cabeza del grande (Figura 8).

Figura 7.
Rx AP y lateral mano derecha.

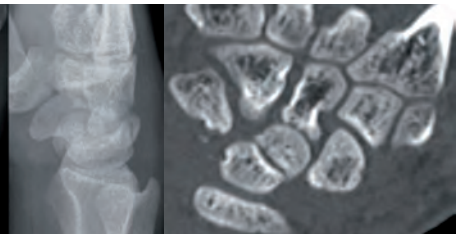

Figura 8.
TC mano derecha.

Se decidió tratamiento quirúrgico mediante reducción abierta y osteosíntesis con un tornillo HCS de 2,4 mm. De forma intraoperatoria se observó inestabilidad luno-piramidal que fue tratada mediante una aguja de Kirschner (AK) luno-piramidal y otra AK piramidal-capitate (Figura 9). La férula de escayola y AK fueron retiradas a las 4 y 6 semanas, respectivamente, y se comenzó el tratamiento rehabilitador.

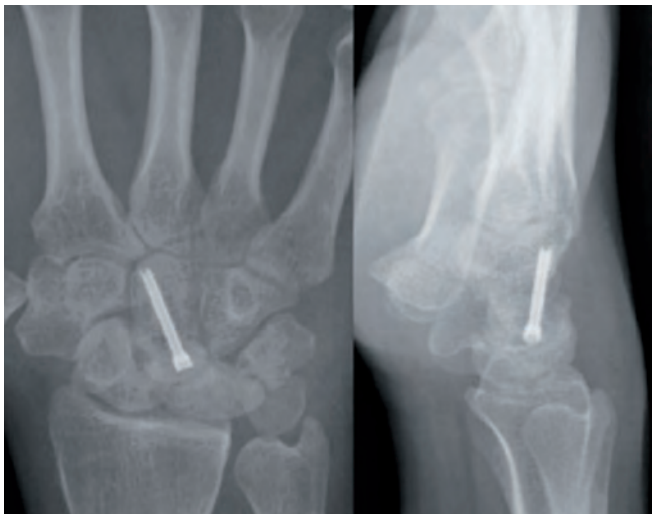

Figura 9. Rx AP y lateral mano derecha.

A los 5 meses la fractura había consolidado, persistían molestias leves y el paciente tenía un balance articular casi completo, con extensión de 30º, flexión de 70º y desviaciones cubital y radial de 20º. La fuerza de presión fue de 18 kg en mano derecha y 25 kg en mano izquierda.

Actualmente han pasado más de dos años de seguimiento, el paciente está asintomático y tiene una leve falta del balance articular en cuanto a extensión (60º), con fuerza de prensión simétrica de 20 kg. No hay signos radiológicos de necrosis avascular del hueso grande.

DISCUSIÓN

Hemos presentado dos casos con un tratamiento similar y en los que la diferencia principal ha sido el tiempo transcurrido en realizar el diagnóstico y en consecuencia el tratamiento. En la literatura hay gran variabilidad descrita en cuanto a la tasa de complicaciones. Estas diferencias podrían venir determinadas por el retraso diagnóstico, ya que el tratamiento de estas fracturas está estandarizado. Nuestro paciente del caso 2 tuvo a priori una fractura con lesiones asociadas y sin embargo el resultado ha sido satisfactorio lo cual podría deberse a haber realizado un diagnóstico temprano y un tratamiento precoz.

Esto se refleja en la serie de 53 casos presentada por Kadar (5); todos sus casos recibieron un tratamiento precoz y no hubo casos de necrosis avascular, aunque hay que tomar esta cifra con precaución porque su seguimiento es relativamente corto (mediana de 9 meses).

En cuanto a las complicaciones, la necrosis avascular está muy relacionada con la posterior pseudoartrosis de la fractura y existen factores predisponentes que aumentan su tasa. Uno de ellos es el desplazamiento del fragmento, que en ocasiones rota 180º (11); sin embargo Kadar (5) tuvo un 100% de consolidaciones en 3 casos tras el tratamiento quirúrgico, y nuestro paciente del caso 2 también. Otro factor es el retraso diagnóstico: los movimientos de la mano y muñeca dificultan la curación de la fractura y causan la reabsorción ósea del foco de fractura (11) incluso en pacientes con hueso inmaduro (12); Rand y colaboradores (13) tuvieron una tasa global de pseudoartrosis del 36,4% en su serie de 11 casos. Kadar (5) sólo 1 caso en el que la lesión pasó inicialmente desapercibida.

Otra complicación a medio-largo plazo es la artrosis mediocarpiana, que para Kadar (5) fue la más frecuente con una tasa del 7,5%.

Acerca del tratamiento, Kadar (5) obtuvo buenos resultados con el tratamiento ortopédico, empleado en el 60% de sus pacientes con un tiempo medio de inmovilización de 7 semanas. De ellos, 3/32 pacientes precisaron una cirugía de revisión. En casos de pseudoartrosis o necrosis avascular sin colapso del hueso grande el tratamiento es la cruentación del foco de fractura y relleno con injerto de radio distal. En caso de colapso o signos degenerativos se puede lograr la estabilidad y alivio del dolor con la fusión intercarpiana. Otras opciones son el empleo de injerto, resección parcial o artroplastia de silicona (8). Sin embargo, faltan informes sobre la efectividad de estas técnicas en la literatura (8).

CONCLUSIÓN

Las fracturas del hueso grande son raras y difíciles de diagnosticar. Para poder diagnosticarlas y tratarlas precozmente necesitamos un alto índice de sospecha y solicitar pruebas de imagen complementarias (TC o RM). No podemos predecir en qué paciente aparecerán las complicaciones a pesar de los numerosos factores de riesgo descritos. Además de la vascularización, nos parece importante el tiempo transcurrido en realizar el tratamiento. De nuestros dos casos, el paciente que recibió tratamiento precoz ha tenido mejor resultado a pesar de presentar lesiones ligamentosas asociadas.

BIBLIOGRAFÍA

1 D. Sabat, S. Arora, A. Dhal. Isolated capitate fracture with dorsal dislocation of proximal pole: a case report. Hand. 2011;6(3):333–336.

2 E. Rebuzzi. Isolated fracture of the capitate with proximal pole dorsal dislocation. A case report. Acta Orthopædica Belgica 2001;67(2):283-285.

3 R. Richards, CB. Paitich, R. Bell. Internal fixation of a capitate fracture with Herbert screws. Journal of Hand Surgery. 1990; 15(6): 885-887.

4 F. De Schrijver, L. De Smet. Isolated fracture of the capitate: the value of MRI in diagnosis and follow up. Acta Orthopaedica Belgica. 2002;68(3):310-315.

5 Kadar A, Morsy M, Sur YJ, Akdag O, Moran SL. Capitate Fractures: A Review of 53 Patients. J Hand Surg Am. 2016 Oct;41(10):e359-e366.

6 Colonna MR, Crisafulli C, Stagnod'Alcontres F, Risitano G. Isolated fracture of the capitate with rotation of the proximal fragment. Case report. Chir Main. 2013 Jun;32(3):189-91.

7 Volk AG, Schnall SB, Merkle P, Stevanovic M. Unusual capitate fracture––a case report. J Hand Surg 1995;20A:581—2.

8 Palumbo DM. An uncommon isolated fracture of the capitate bone. JAAPA. 2007;20(12):33-5.

9 Richards RR, Paitich CB, Bell RS. Internal fixation of a capitate fracture with Herbert screws. J Hand Surg. 1990; 15A:885—7.

10 Thompson NW, O'Donnell M, Thompson NS, Swain WD. Internal fixation of an isolated fracture of the capitate using the Herbert-Whipple screw. Injury. 2004;35(5):541-2.

11 VanderGrend R, Dell PC, Glowczewskie F, Leslie B, Ruby LK. Intraosseous blood supply of the capitate and its correlation with aseptic necrosis. J Hand Surg Am.1984 Sep;9(5):677-83.

12 Cooney AD, Stuart PR. Symptomatic nonunion of an isolated capitate fracture in an adolescent. J Hand Surg Eur Vol. 2013 Jun;38(5):565-7.

13 Rand JA, Linscheid RL, Dobyns JH. Capitate fractures: a long-term follow-up. Clin Orthop Relat. Res.1982;165:209-216.

MUTARS®
Sistema Tumoral Modular

Solución integral para procesos tumorales y grandes reconstrucciones

implantcast

MBA®

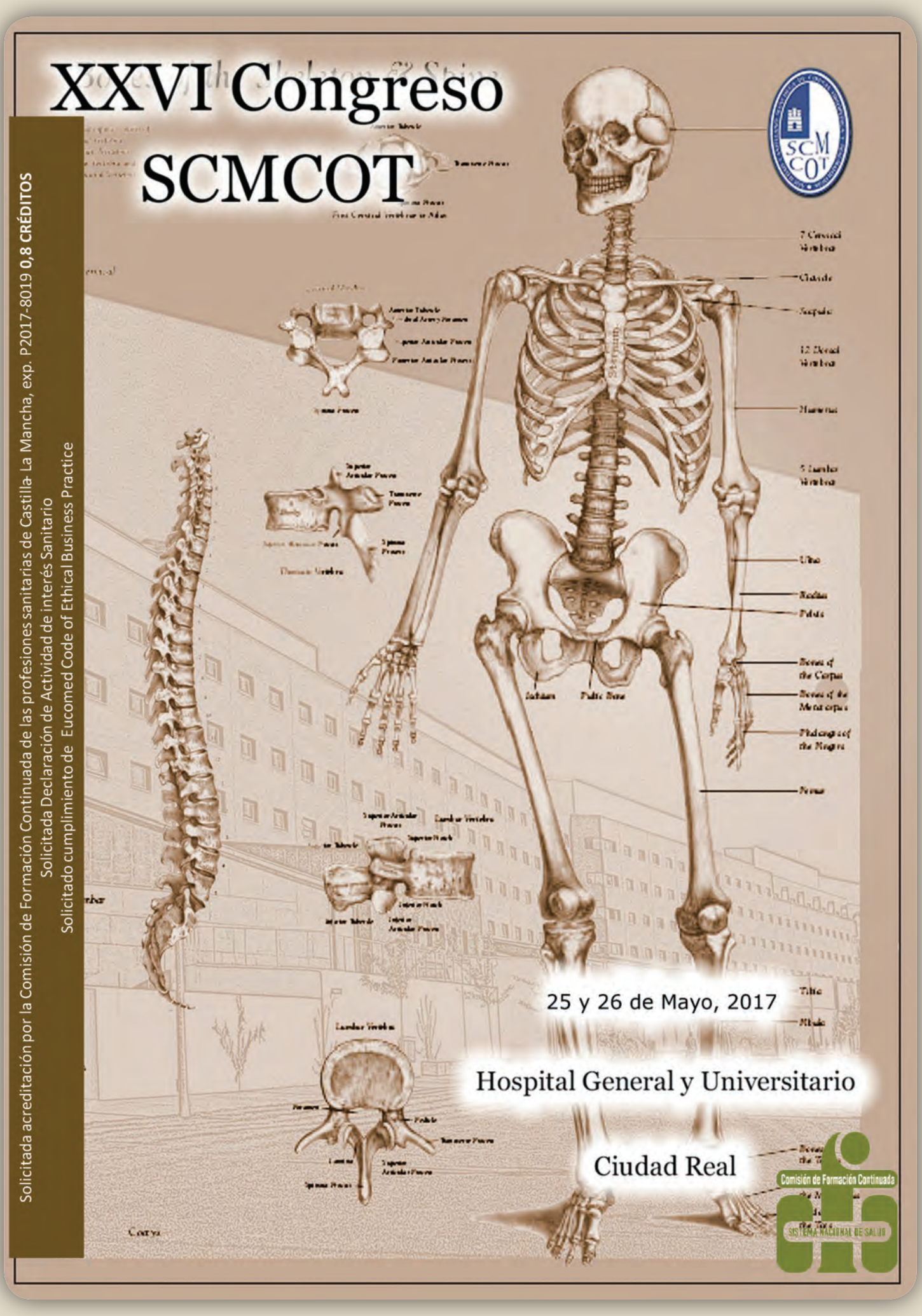
XXVI Congreso
SCMCOT
Solicitada acreditación por la Comisión de Formación Continuada de las profesiones sanitarias de Castilla- La Mancha, exp. P2017-8019 0,8 CRÉDITOS
Solicitada Declaración de Actividad de interés Sanitario
Solicitado cumplimiento de Eucomed Code of Ethical Business Practice
25 y 26 de Mayo, 2017
Hospital General y Universitario
Ciudad Real
Comisión de Formación Continuada
SISTEMA NACIONAL DE SALUD

Queridos compañeros de la SCMCOT,

Me dirijo a vosotros con la ilusión de invitaros al próximo XXVI Congreso de la SCMCOT. Este año ha recaído en el Servicio de Traumatología del Hospital General Universitario de Ciudad Real, el honor de organizarlo, lo que ya de por sí, supone el reto de mantener el nivel de los magníficos congresos precedentes.

Los días 25 y 26 de mayo tendremos la oportunidad de poder disfrutar del conocimiento científico de nuestra especialidad, tan amplia y en constante cambio, pero también de fortalecer los lazos de amistad que nos unen en una Comunidad no menos amplia y que son imprescindibles para mantener viva la Sociedad. Este es nuestro congreso, el de los traumatólogos castellano manchegos tanto especialistas como médicos en formación.

Con el deseo de que encontréis motivos para participar y agradeciendo de antemano la presencia de todos vosotros, os garantizo el máximo esfuerzo para haceros una estancia agradable y para estar a la altura de vuestras expectativas.
Un cordial saludo,

Pedro Zorrilla Ribot
Presidente Comité Organizador

Comité Organizador

Dr. Pedro Zorrilla Ribot
Dr. Luis Alejandro Gómez Navalón
Dr. Juan Antonio Muñoz Berenguer
Dr. Francisco García Navas

Junta Directiva SCMCOT

Presidente
Dr. Ricardo Fuster Acebal.
Vicepresidente
Dr. Ernesto Franco Peris
Secretario, Tesorero
Dr. Luis M. Pagés Ortiz
Director de la Revista
Dr. Ernesto Franco Peris

Comité Científico

Dr. Javier Domínguez González
Dr. Alfonso Espinosa Ruiz
Dra. Inmaculada González Pérez
Dr. Manuel Jiménez Ortiz
Dr. Robert Leclercq Gómez
Dr. José Tomás López Salinas
Dr. Antonio Marín González
Dr. Luis Alberto Marín Morales
Dra. Ana Sarai Martínez
Dr. Carlos Morales Sánchez-Migallón
Dr. Ismael Ortiz Pérez
Dr. Emilio Ventura-Lucena García

XXVI CONGRESO CASTELLANO MANCHEGO DE CIRUGÍA ORTOPÉDICA Y TRAUMATOLOGÍA

25 de mayo

15:30 RECOGIDA DE DOCUMENTACIÓN

16:00 – 17:15 MESA DE COMUNICACIONES AL CONGRESO I
5 comunicaciones de 12 minutos cada una. 15 minutos de discusión
Modera, Dr. Chao-Yuan Fang Chen. Servicio COT, Unidad de Mano, H. Ntra. Sra. del Prado, Talavera de la Reina

17:15 – 17:30 CAFÉ DESCANSO

17:30 – 18:45 MESA DE COMUNICACIONES AL CONGRESO II
5 comunicaciones de 12 minutos cada una. 15 minutos de discusión
Modera, Dr. Jaime Velasco Medina. Jefe Servicio COT, H. Gutiérrez Ortega, Valdepeñas

19:15-CÓCTEL DE BIENVENIDA, Palacio López Villaseñor

26 de mayo

9:00 – 10:30 MESA DE ORTOPEDIA INFANTIL
4 ponencias de 15 minutos y 30 minutos de debate
Modera, Dr. Tomás Epeldegui Torre.
Qué hay de nuevo en la enfermedad de Perthes
Dr. Plácido Jiménez Ortega. Jefe Servicio COT, Complejo Hospitalario Universitario, Albacete
- ***La evolución histórica en el tratamiento del pie zambo***

Dra. Ana Sarai Martínez Rodríguez. Servicio COT, H. General Universitario, Ciudad Real
- ***Tumores óseos benignos en la infancia***

Dr. Francisco Doñate Pérez. Jefe Sección COT, Complejo Hospitalario Universitario, Albacete
- **La displasia de cadera diagnosticada con la marcha**

Dr. Plácido Jiménez Ortega/Dr. Francisco Doñate Pérez

10:30 INAUGURACIÓN OFICIAL DEL CONGRESO

11:00 – 11:30 CAFÉ DESCANSO

11:30 – 12:00 CONFERENCIA MAGISTRAL
- ***Cómo trabajar en África***

Dr. Tomás Epeldegui Torre.

12:00 – 13:30 MESA DE ARTROPLASTIA
4 ponencias de 15 minutos y 30 minutos de debate
Modera, Dr. José Luis Quijada Rodríguez. Jefe Servicio COT, H. Virgen de la Luz, Cuenca
- ***Complicaciones en artroplastia inversa de hombro***

Dr. José Antonio Velasco Medina. Jefe Servicio COT, H. de Torrevieja

XXVI CONGRESO CASTELLANO MANCHEGO DE CIRUGÍA ORTOPÉDICA Y TRAUMATOLOGÍA

- ***Complicaciones de las megaprótesis tumorales***

Dr. José Javier Domínguez González. Servicio COT, H. General Universitario, Ciudad Real
- ***Complicaciones rotulianas en la artroplastia total de rodilla***

Dra. María Ángeles Gómez Bermejo. Servicio COT del Complejo Hospitalario de Toledo
- ***Actualización en fracturas periprotésicas de cadera y rodilla***

Dr. Vicente García González. Servicio COT, H. La Mancha Centro, Alcázar de San Juan

14:00 – 15:30 ALMUERZO DE TRABAJO

15:30 – 16:45 MESA DE PATOLOGÍA DEL PIE Y TOBILLO
4 ponencias de 15 minutos y 15 minutos de debate
Modera, Dr. Ramón Calatrava Romero. Jefe Servicio COT, H. General de Tomelloso
- ***Secuelas de fracturas de tobillo y pie***

Dr. Andrés Carranza Bencano. Servicio COT Hospital Virgen del Rocío Sevilla.
- ***Fracturas pilon tibial, nuestra experiencia***

Dr. Ricardo Fuster Acebal. Servicio COT HGU Albacete
- ***Lisfranc sutil. Manejo y tratamiento***

Dra. María Teresa Meléndez Valladar. Servicio COT HGU Guadalajara
- ***Fracturas de calcáneo, nuestra experiencia con los fijadores externos.***

Dr. Francisco M. García Navas García. Servicio COT HGU Ciudad Real

16:45 – 17:15 CASOS CLÍNICOS
Dra. María Piedad Sánchez Sanz. Unidad de pie HGU Guadalajara.
Dr. Luis Alberto Marín Morales. Unidad de pie HGU Ciudad Real.
Dr. Alejandro Eduardo Santacruz Arévalo. HGU Toledo

17:15 – 17:30 CAFÉ DESCANSO

17:30 – 18:30 DEFENSA DE POSTERS
Modera, Dr. Alfonso Espinosa Ruiz. Servicio COT, H. General Universitario, Ciudad Real

18:30--19:30 Asamblea anual SCMCOT

21:00 CENA DE CLAUSURA. Entrega de premios a las mejores Comunicaciones

Fin de Congreso

XXVI CONGRESO CASTELLANO MANCHEGO DE CIRUGÍA ORTOPÉDICA Y TRAUMATOLOGÍA

COMUNICACIONES:NORMAS DE ENVÍO

1-El Resumen deberá estar escrito con letra tipo "Times" o similar de 10 puntos. Si se utilizan abreviaturas o siglas se deberán especificar la primera vez que salgan en el texto encerradas en un paréntesis. En ningún caso se sobrepasarán las 250 palabras.
2-Las Comunicaciones y Carteles podrán ser relativos a las Mesas Redondas del Programa Científico (indicar a cuál) o Libres. Se remitirán a la Secretaría Técnica scmcot@simposia-congresos.com con **fecha límite 05/05/2017**. El resumen se presentará en Procesador de texto Word 95 o superior, tipo de letra Arial de 10 puntos.
El Comité Científico valorará su admisión así como la posibilidad de cambio de formato de presentación.
3-El Trabajo deberá estar estructurado de la siguiente forma: Título, autores, breve introducción, material y métodos, resultados y conclusiones.
4-Las Comunicaciones Orales y Carteles, dispondrán del tiempo especificado en el programa para la defensa.
5-Se enviará acuse de recibo de los trabajos presentados. Tras su examen por el Comité Científico, se comunicará al autor la resolución adoptada. Las resoluciones sobre las Comunicaciones por el C. Científico, serán inapelables. La organización podrá rechazar cualquier comunicación que no se adapte a cualquiera de las normas antepuestas. Una vez aceptada la comunicación, no se podrá cambiar ningún dato recogido en el resumen.
6-Autor/es: Los nombres deberán aparecer con los dos apellidos, precediendo las iniciales del nombre con una coma (,).
7-La Exposición de C. orales, sólo podrá realizarse en formato Power Point PC. La Comunicación en su versión completa deberá entregarse en la Secretaría del Congreso al menos una hora antes del comienzo de la exposición. Número máximo de firmantes: seis. El autor/presentador deberá presentarse al Moderador de la Mesa con antelación a su comienzo.
8-La presentación de Posters, se hará en formato electrónico. Deben constar las referencias bibliográficas.
9-**ES IMPRESCINDIBLE QUE EL AUTOR QUE DEFIENDA LA COMUNICACIÓN ESTÉ INSCRITO EN EL CONGRESO.**
10-Los premios la mejor Comunicación Oral y al mejor Cartel Científico presentados, se concederán en la Cena de Clausura. Imprescindible la asistencia para la recogida de premios.
El formulario se encuentra a disposición, tanto en la web SCMCOT, como en la del Congreso.

SEDE
Hospital General y Universitario
Salón de Actos
Avda. Obispo Torija s/n 13005 Ciudad Real
Secretaría Técnica, Simposia Congresos
scmcot@simposia-congresos.com
Web XXVI Congreso, **https://scmcotcongresociudadrealsite.wordpress.com/**

ANEXO I: RESUMENES DE LOS TRABAJOS PRESENTADOS EN EL XXVI CONGRESO DE LA SCMCOT 2017 EN CIUDAD REAL

Hospital General y Universitario, 25-26 mayo 2017 CIUDAD REAL

Título: **LUXACIONES TRANSOLECRANIANAS: 4 CASOS Y REVISIÓN DE LA LITERATURA**

Autores: Peña Fernández MP, Szczepan WB, Izquierdo Santos AD, Pytel E, Alonso Galán M, Quijada Rodríguez JL.

Introducción: Las fracturas-luxaciones complejas del cúbito proximal y el radio representan del 2% al 5% de las lesiones del codo. Incluyen varias condiciones que comparten un pronóstico que a menudo es impredecible y un manejo que suele ser desafiante.

Casos clínicos

Caso 1: Paciente mujer de 60 años que sufre caída accidental con traumatismo en codo derecho. Presenta tumefacción, dolor y deformidad en codo con impotencia funcional y exploración neurovascular distal conservada. (Fig 1). JC: Fractura luxación transolecraniana codo derecho. Se realiza osteosíntesis cabeza de radio con 2 tornillos (tipo Herbert) y reducción y osteosínesis con placa cubito derecho (Fig 2). Férula posterior. Cabestrillo. La paciente desarrolla una pseudoartrosis dolorosa (Fig 3) con un balance articular doloroso de -30º-135º y pronosupinación completa y se interviene meses después con nueva osteosíntesis e injerto de cresta ilíaca (Fig 4) con buena evoluciona satisfactoriamente.

Caso 2: Paciente mujer de 48 años que sufre caída con apoyo de la mano izquierda. sufriendo dolor e impotencia funcional en codo izquierdo. JC: Fractura luxación transolecraniana codo izquierdo. (Fig 5). Se realiza intervención quirúrgica mediante osteosíntesis de olecranon tipo obenque y extirpación restos de cabeza de radio. (Fig 6). La paciente evoluciona satisfactoriamente con un balance articular completo.

Caso 3: Paciente mujer de 57 años que tras caída casual desde su altura presenta dolor, deformidad e impotencia funcional en codo derecho. JC: Fractura luxación transolecraniana codo derecho. (Fig 7)

Se interviene mediante reducción abierta y osteosintesis de cubito con placa de reconstruccion HTDPS-2 y tornillos y sustitución de cúpula radial con prótesis 22-S y vástago largo 04 no cementado. (Fig 8). Cabestrillo.

La paciente presenta dolor ocasional, balance articular flexión -8º, extensión 135º y pronosupinación completa y en las radiografías de control se objetiva osteolisis alrededor de la prótesis de cabeza de radio que no precisa su retirada por el momento. (Fig 9).

Caso 4: Paciente varón de 34 años que sufre traumatismo sobre codo izquierdo con dolor, deformidad, herida abierta e impotencia funcional. JC: Fractura luxación transolecraniana codo izquierdo abierta. (Fig 10). Se realiza intervención quirúrgica mediante osteosintesis fractura cubito, prótesis cúpula radial y reparación ligamento lateral cubital lateral. (Fig 11).El paciente presenta una flexo-extensión – 50º/120º, pronosupinación 10º/10º tras terminar tratamiento rehabilitador. Se propone EMO y artrolisis del codo mejorando parcialmente la movilidad. (Fig 12).

Discusión: Se sabe que las fracturas-luxaciones complejas del cúbito y del radio proximal se encuentran entre las lesiones más difíciles del miembro superior y están frecuentemente asociadas con inestabilidad ulnohumeral y deben ser incluidas entre las complejas instabilidades del codo. A pesar de los significativos avances que se han producido durante la última década, no se hay guías definidas sobre los tratamientos más adecuados y estas lesiones siguen presentando una alta tasa de malos resultados ycomplicaciones. Varias investigaciones demuestran que el porcentaje de resultados insatisfactorios y cirugías de revisión oscila entre el 33% y el 44% y entre el 26% y el 55%, respectivamente. Las causas de fracaso quirúrgico incluyen un diagnóstico preoperatorio inexacto, la pobre reducción de las fracturas articulares, osteosíntesis inestable, inestabilidad persistente del codo, retraso en el tratamiento e inmovilización prolongada.

Título: **PSEUDOSARCOMA DE KAPOSI TRAS ARTROPLASTIA TOTAL DE RODILLA**

Autores: Peña Fernández MP, Alonso Galán M, Madero de la Fuente L, Quijada Rodríguez JL.

Introducción: La acroangiodermatitis de Mali o pseudosarcoma de Kaposi es un trastorno benigno angioproliferativo poco común, descrita por primera vez por Mali en 1965, como lesiones en la piel similares al sarcoma de Kaposi (SK) en pacientes con insuficiencia vascular crónica debido a una hipertensión venosa prolongada.

Caso clínico: Se presenta el caso de una paciente de 82 años sin antecedentes de interés intervenida de artroplastia total de rodilla derecha cementada en mayo de 2013 (Fig 1). A las pocas semanas de la intervención presenta placas de lipodermatoesclerosis pretibial, hiperpigmentadas, sin celulitis adyacente en la pierna operada (Fig 2). Un año más tarde precisa nueva intervención con espaciador articular por infección de la prótesis (Fig 3). Tras tratamiento antibiótico iv y oral y normalización de parámetros analíticos se implanta nueva prótesis de revisión sin nuevas complicaciones (Fig 4). Durante los dos años de seguimiento la paciente permanece con las mismas manchas cutáneas, siendo valorada por cirugía vascular descartando patología en miembros inferiores y por dermatología quienes realizan biopsia cutánea que es diagnóstica para pseudosarcoma de Kaposi, iniciando tratamiento local con corticoides y medias elásticas sin mejoría significativa.

Discusión: La acroangiodermatitis de Mali o pseudosarcoma de Kaposi es un trastorno benigno angioproliferativo poco frecuente. Se caracteriza por lesiones en la piel similares al sarcoma

de Kaposi (SK) en pacientes con insuficiencia vascular crónica debido a una hipertensión venosa prolongada.Las lesiones cutáneas son pápulas múltiples, nódulos y placas, bien definidas generalmente, con lesiones rojas brillantes centrales y zona periférica más rojo-marrón, normalmente localizada en la cara dorsal del pie o la base del hallux y segundo dedo de los pies, o rara vez el tobillo y región inferior de la espinilla, por lo general asociados con edema. Las lesiones cutáneas pueden transformarse en verrugosas o ulcerarse. En caso de insuficiencia venosa crónica, lesiones son a menudo bilaterales, mientras que en otros trastornos las lesiones tienden a ser unilaterales. El dolor y parestesias son síntomas comunes. Esta patología puede ser congénita o adquirida. Puede aparecer en varias circunstancias, incluyendo (a) la insuficiencia venosa crónica de las extremidades inferiores (acroangiodermatitis de Mali), (b) las malformaciones arteriovenosas congénitas (síndromes de Stewart-Bluefarb y de Klippel-Trenaunay), (c) derivaciones vasculares iatrogénicas, como la fístula arteriovenosa para hemodiálisis, (d) anomalías de las extremidades, tales como parálisis, amputaciones y uso de prótesis de miembro inferior y (e) en estados de trombofilia como mutación heterocigota de la protrombina G20210A y resistencia homocigótica proteína C activada. En alguna ocasión se ha descrito en pacientes que han presentado traumatismos menores o tras dermatitis de contacto. A diferencia del SK el HHV 8 es negativo en las células endoteliales, pero positivo en KS.6. El diagnóstico es histopatológico, presentando proliferaciones lobulares de los pequeños vasos sanguíneos dérmicos que no muestran la disección de colágeno, mientras que (el SK presenta hendiduras vasculares irregulares que insinúan entre haces de colágeno y la presencia del "signo del promontorio"), proliferación de fibroblastos, extravasación de eritrocitos, infiltrado de pericitos, histiocitos y linfocitos, depósito de hemosiderina en la dermis y tinción CD34 negativa.La terapia para acroangiodermatitis incluye compresión externa como el mejor método terapéutico, en combinación con los antibióticos tópicos o corticosteroides tópicos para lesiones en fase inicial y vía oral en fases avanzadas. Sin embargo, la clave es el tratamiento de la enfermedad subyacente.

Título: **BULTOMAS SIMÉTRICOS EN MTF DE AMBOS PIES**

Autores: Peña Fernández MP, Correa Gámiz JJ, Alonso Galán M, Quijada Rodríguez JL.

Introducción: Las tumoraciones en el pie son patologías infrecuentes y se debe realizar un diagnóstico diferencial preciso.

Caso clínico: Paciente de 63 años que presenta bultomas en ambos pies de meses de evolución con crecimiento progresivo y dolor que le impide calzarse correctamente.

Exploración física: bultomas móviles en cara dorsal de MTF de primer dedo de ambos pies dolorosos.

Se realizan radiografías simples en cargas de pies y ecografía donde informan de lipomas en cara dorsal MTF de ambos pies (Fig 1).

Se procede a exéresis quirúrgica de ambas tumoraciones (Fig 2 y 3) y envío de las muestras a anatomía patológica (Fragmentos de tejido conjuntivo con transformación fibroedematosa multifocal inespecífica, sin evidencia de malignidad).

Tras un año desde la intervención la paciente permanece asintomática y sin datos de recidiva local.

Discusión: La neoplasia benigna más común de tejido blando es el lipoma. Aproximadamente la mitad de todos los tumores de los tejidos blandos son lipomas. Rara vez se encuentran en las manos y los pies, pero son comunes en otras partes del cuerpo. Un examen de laboratorio de tumores y lesiones de 67.000 pies demostró que sólo el 0,24% fueron diagnosticados como lipomas. La mayoría de los lipomas crecen insidiosamente y causan pocos problemas aparte de su presencia como masas localizadas. Otras lesiones menos frecuentes son los gangliones, la sinovitis vellonodular, y los tumores malignos. Siempre hay que realizar un diagnóstico diferencial con la acumulación de ácido úrico o condrocalcinosis.

En el caso que presentamos la anatomía patológica es inespecífica, siendo aún más raro el diagnóstico de la paciente.

Título: **AVULSIÓN ABIERTA DEL TENDÓN DEL TRÍCEPS**

Autores: Peña Fernández MP, Alonso Galán M, Quijada Rodríguez JL.

Introducción: La ruptura del tendón del tríceps braquial es una lesión infrecuente, probablemente la más rara de las lesiones tendinosas. Pocos son los casos publicados en la literatura. Como resultado, no existe un protocolo de tratamiento bien establecido.

Caso clínico: Paciente de 68 años que sufre caída por las escaleras con traumatismo directo sobre codo derecho.

Presenta: herida a nivel de olécranon derecho de unos 3-4 cm con tumefacción local. Dolor en olécranon a nivel de inserción de tríceps. Impotencia funcional, especialmente marcada para la extensión del codo. Exploración neurovascular distal conservada. Se realizan radiografías simples y ecografía de codo: Se visualiza disrupción importante pero parcial del tendón del tríceps derecho, con retracción del mismo, y acompañado de hematoma y edema/cambios inflamatorios regionales. Además, se aprecian fragmentos óseos desplazados cranealmente, pertenecientes probablemente al lugar de inserción distal común del tríceps en el olécranon.

Juicio clínico: Fractura-avulsión tendón del tríceps codo derecho abierta Gustillo grado II. (Fig 1)

Bajo anestesia general se procede a lavado con SSF + sutura transósea con Premicrón del 5 y Vicryl del 2. Inmovilización con férula braquioantebraquial posterior. (Fig 2). La paciente permanece inmovilizada durante 3 semanas iniciando tratamiento rehabilitador posteriormente. Tras 6 meses de seguimiento la paciente permanece sin dolor y con balance articular de -10º de extensión y flexión completa.

Discusión: El tríceps braquial es el extensor principal de la articulación del codo y juega un papel clave en la función normal de la extremidad superior. La ruptura del tendón distal del tríceps braquial se considera una lesión infrecuente, ya que representa entre el 0,8-1% de todas las lesiones tendinosas de la extremidad superior. Predominantemente ocurren en el sexo masculino (2:1, hombre: mujer) y en un amplio rango de edad (7 a 70 años, media de 30 años). El mecanismo de lesión se produce más comúnmente como resultado de una caída sobre la mano extendida, lo que resulta en un codo extendido que se desacelera bruscamente, con o sin un golpe concomitante a la parte posterior. El

desgarro es más frecuente en su porción distal tendinosa a nivel del olécranon. El segundo mecanismo en frecuencia de estas lesiones son las heridas penetrantes y, más raramente, los traumatismos directos sobre el olécranon, como ocurre en nuestro paciente

Título: **BALL AND SOCKET: LA CLAVE DE UN DIAGNÓSTICO QUE EVITE IATROGENIA.**

Autores: Alonso Galán, M. De Lamo Rovira, J. Peña Fernández, P. Hurtado Acebes, P.j. Martín Oliva, X. Quijada Rodríguez, J.I.

Introducción: El tobillo tipo Ball and Socket es una deformidad poco frecuente del tobillo que se caracteriza por una articulación hemisférica entre la tibia y el astrágalo. Se puede asociar a dismetrías de los miembros inferiores, coaliciones tarsales, aplasia o hipoplasia del peroné y radios laterales. Puede ser congénita, atávica, adquirida o adaptativa. El tratamiento todavía no está claro y queda supeditado a las patologías que lo acompañan, pudiendo ir desde tratamiento conservador con ortesis a osteotomías correctoras o incluso artrodesis.

Material y métodos: Presentamos el caso de un varón de 39 años de edad que acude a la consulta inicialmente por dolor en tobillo izquierdo. Tras una valoración inicial dónde no se tuvo en cuenta esta entidad se optó por una artrodesis de tobillo con clavo retrógrado.

Resultado: El paciente ahora refiere dolor limitante en el medio y ante pie y no se ha corregido el valgo del retropié que presentaba inicialmente. La artrodesis de tobillo ha sido efectiva con balance articular de cero grados.

Conclusiones: Un tobillo con morfología de Ball and Socket es una entidad fácil de filiar con una radiografía simple y que nos orienta en la búsqueda de posibles etiologías desencadenantes pudiendo plantear el tratamiento definitivo más apropiado en cada caso.

Título: **REDUCCIÓN CERRADA Y OSTEOSÍNTESIS PERCUTÁNEA EN FRACTURA DE RÓTULA EN UN ANCIANO. RESULTADOS A MEDIO PLAZO.**

Autores: Alonso Galán, M. Peña Fernández, P. Madero De La Fuente, L. Izquierdo Santos, A. Peñalver Romero, E. Quijada Rodríguez, J.L.

Introduccion: Las fracturas de rótula son fracturas articulares que afectan al aparato extensor. Pueden presentar complicaciones como rigidez, dolor y, en caso de cirugía, infección articular. Su mecanismo suele ser un traumatismo directo sobre la cara anterior de la rodilla.

Objetivos: Presentamos una alternativa percutánea al tratamiento quirúrgico habitual.

Material y método: Un paciente de 89 años que tras traumatismo directo en cara anterior de rodilla presentaron fractura transversa desplazada de rótula. Se procedió a reducción cerrada y osteosíntesis con tres cerclajes de alambre. Se mantuvo una férula cruro maleolar posterior con la rodilla en extensión completa durante 2 semanas y posterior programa de rehabilitación.

Resultados: A los seis meses de la cirugía en la radiografía se aprecia un decalaje de la superficie articular de la rótula de 2 milímetros con rotura de dos de los tres alambres. Y un balance articular de menos cinco grados de extensión y 85º de flexión, sin dolor.

Conclusión: Esta técnica puede ser una alternativa a la cirugía abierta. En la actualidad se podría indicar en pacientes ancianos con baja demanda funcional. Nos permite reducir el tiempo de cirugía, se puede realizar mediante anestesia local y sedación y sin isquemia, con las ventajas que supone el no tener que abrir la articulación.

Título: **LUXACIÓN DE 1º-3º METACARPIANO ASOCIADO A FRACTURA DE TRAPECIO**

Autores: Beatriz Lozano Hernanz, Víctor Triviño Sánchez-Mayoral, Daniel Vicente Velarde Garrido, Marta Gutierrez Garcia, Laura Fernandez Martin, Almudena Alba García Sanz

Introducción: La luxaciones carpometacarpianas (CMTC) son muy infrecuentes, representando <1% de las luxaciones de la mano, las más frecuentes son el 4º y 5º CMTC.

La luxación de 1º CMTC es la más inestable, en general se asocia a fractura de la base de 1º MTC, siendo rara la fractura del trapecio

Material y Métodos: Varón de 21 años que tras accidente de tráfico, presentando tumefacción y deformidad dorsal en mano derecha (dominante). El estudio radiológico muestra luxación dorsal de 1º-3º CMTC y fractura de trapecio. Se realiza reducción cerrada bajo anestesia local con estabilidad de 2º-3º CMTC e inestabilidad de 1º CMTC. En quirófano se realiza fijación de 2º y 3º CMTC mediante AK percutáneas, reducción abierta de 1º CMTC con fijación de trapecio con tronillo Acutrac y reinserción de lig. dorsal mediante anclaje óseo.

Resultado: A las 6 semanas se realiza retirada de AK, con importante limitación de la movilidad, tras rehabilitación recuperación de movilidad completa a las 8 semanas y fuerza de prensión a las 10 semanas.

Al año el paciente se ha reincorporado a su actividad laboral (ejercito) sin pérdida de función y sin signos degenerativos en las radiografías.

Conclusión: La presencia de inestabilidad de art. CMTC del 1º precisa de una exploración detallada que determine la inestabilidad residual en general asociada a lesión de los ligamentos y la capsula lo que ocasiona perdida en de fuerza de prensión.

La correcta reducción no produce inestabilidad residual ni se asocia a osteoartritis.

Título: **SÍNDROME DEL TÚNEL CUBITAL SECUNDARIO A SCHWANNOMA**

Autores: Madero de la Fuente, L., Izquierdo Santos, A.D., Correa Gámiz, J.J.

Introducción: El síndrome del túnel cubital es la segunda neuropatía más frecuente en el miembro superior, tras el síndrome del túnel carpiano. Se debe a una compresión del nervio cubital a

nivel del conducto epitrocleo-olecraniano del codo, que provoca dolor en la parte anteromedial del codo y antebrazo, y parestesias en los dos últimos dedos de la mano.

Su diagnóstico es fundamentalmente clínico. Las pruebas de imagen y electrofisiológicas sirven como complemento a la clínica para confirmar el diagnóstico así como para localizar el nivel de la compresión.

Aunque en la mayoría de los casos el síndrome del túnel cubital es de origen idiopático, en muchos pacientes existen factores predisponentes tales como la realización de trabajos con el codo flexionado y apoyado (ordenador), secuelas de fracturas de codo, enfermedades metabólicas o sistémicas (diabetes, alcoholismo,...), o lesiones ocupantes de espacio (menos frecuentes).

Se presenta el caso de un paciente diagnosticado de síndrome del túnel cubital secundario a un tumor de estirpe neural (schwannoma).

Material y método: Se trata de un paciente varón de 47 años de edad que acude la consulta de Traumatología derivado por su Mutua Laboral para valoración y tratamiento de una tumoración en el codo derecho, de 4 años de evolución.

A la exploración física se aprecia una tumoración de aproximadamente 4x2 cm, móvil, de consistencia dura y no adherida a planos profundos. El paciente presentaba además tinnel + en nervio cubital y parestesias ocasionales en 4º y 5º dedo de mano derecha. No atrofia muscular ni otras alteraciones clínicas.

El paciente aportaba RMN realizada en otro centro, en la que se informaba de una tumoración de 36x18mm situada en el territorio del nervio cubital a nivel del canal epitroclear, de contornos bien definidos y que se continua con el nervio cubital (sospecha de tumor de estirpe neural).

Resultados: Se programó cirugía para exéresis de tumoración. Intraoperatoriamente, se objetivó una masa adherida al nervio cubital, con bordes bien definidos y encapsulada. Se procedió a la extirpación de la misma, liberando y respetando los fascículos nerviosos. Se envió la lesión para su estudio anatomopatológico.

Tras la cirugía, el paciente evolucionó de forma satisfactoria, desapareciendo completamente la clínica cubital y sin complicaciones postoperatorias.

Tras el estudio anatomopatológico, se confirmó que la tumoración se trataba de un Scwannoma.

Conclusiones: Los tumores de origen nervioso son poco frecuentes y la mayoría de las lesiones son benignas. La mayor parte son únicos a aislados.

El schwannoma o neurilemoma es el más común dentro de los tumores de estirpe neural. Tiene su origen en las células de Schwann. Suelen localizarse en los planos de flexión de las grandes articulaciones. Presentan crecimiento excéntrico y solitario, y son de consistencia dura o elástica.

La mayoría son indoloros. Las manifestaciones clínicas que presenta son principalmente parestesias en el territorio inervado por el nervio afectado.

Macroscópicamente, se trata de una masa bien definida, con una cápsula que separa los fascículos nerviosos; las fibras nerviosas no penetran en su interior sino que se deslizan sobre el tumor.

En cuanto a su tratamiento, en los tumores pequeños está indicado vigilar la evolución. En los tumores de mayor tamaño, se recomienda la enucleación con conservación del nervio.

Título: **"CIRUGÍA TAURINA": HERIDA POR ASTA DE...**

Autores: Madero de la Fuente, L., Quijada Rodríguez, J.L., Peña Fernández, M.P., Alonso Galán, M.

Introducción: Las heridas, según el agente o mecanismo productor, se pueden clasificar en: punzantes (agente causal con punta afilada o cónica), incisas (por agentes con bordes cortantes), contusas (por impacto de objetos romos), inciso-contusas, por arrancamiento (herida contusa con mecanismo de tracción), mordeduras, por arma de fuego, por asta de toro, emponzoñadas (con sustancias nocivas para la salud), o por onda explosiva.

Las heridas por asta de toro tienen unas peculiaridades especiales, entre las que destacan:

- que se trata de una herida sucia, en cuyo interior se inoculan cuerpos extraños y gran cantidad de bacterias. Por ello se ha de priorizar el tratamiento antibiótico y la profilaxis antitetánica.

- por otro lado, aunque el orificio de entrada puede no ser muy importante, se desarrolla una potencia lesiva intensa, ya que se produce gran afectación de todos los tejidos que se encuentran en el trayecto del asta del animal.

Se presenta el caso de una paciente atendida en el Hospital Virgen de La Luz de Cuenca, a cuyas Urgencias acudió con un cuerpo extraño en la raíz del muslo izquierdo, que resultó ser parte del cabecero de una cama.

Material y método: Se trata de una paciente mujer de 83 años de edad, con antecedentes personales de HTA y artroplastia de cadera izquierda, que fue llevada a las Urgencias de nuestro hospital tras haberse clavado en el muslo izquierdo parte del cabecero de su cama, debido a una caída casual.

A la exploración física se apreció una herida contusa en la cara interna del muslo izquierdo, con el embellecedor de madera del cabecero de la cama en su interior y con fragmentos de ropa incrustados. La exploración neurovascular era normal.

De manera urgente se realizó la revisión quirúrgica de la herida, extrayendo los cuerpos extraños y realizando una limpieza exhaustiva y desbridamiento de toda la zona afectada. Afortunadamente, mediante la exploración de la herida se pudo comprobar que sólo estaba afectado el tejido subcutáneo y la aponeurosis del muslo, con integridad del paquete vascular. Se procedió al cierre primario de la herida sobre dos drenajes tipo Penrose. Se pautó tratamiento antibiótico empírico de amplio espectro y profilaxis antitetánica.

Resultados: En el postoperatorio inmediato a la paciente evolucionó favorablemente, permaneciendo ingresada durante 1 semana para vigilancia de la herida y tratamiento antibiótico intravenoso. Finalmente la paciente fue dada de alta a su domicilio.

A los 15 días de la cirugía, la paciente volvió a ingresar por presentar infección de la herida, que fue tratada mediante limpieza quirúrgica, retirando zonas de necrosis cutánea y lavando abundantemente con suero y antisépticos (clorhexidina). Se pautó tratamiento antibiótico de amplio espectro con Piperacilina-Tazobactan y Vancomicina, previa toma de muestras intraoperatorias para cultivo.

Los cultivos obtenidos fueron positivos a Pseudomonas aeruginosa, Morganella morgagni y Enterococcu faecalis. Una vez obtenido el antibiograma, se reajustó el tratamiento antibiótico pautado.

Un pequeño defecto de piel y tejido subcutáneo que resultó del desbridamiento quirúrgico fue tratado mediante curas tipo VAC, con buena evolución hasta la curación.

Conclusiones: Las heridas contusas se producen por impacto de objetos romos. Tienen bordes irregulares y en muchas ocasiones se observan zonas necróticas y hemorragias intersticiales.

Muchos autores aceptan que no existe ninguna herida bacteriológicamente estéril, y mucho menos cuando se produce de forma accidental. Muchos factores influyen en el proceso reparador de las heridas y en el riesgo de infección de la misma; entre los más importantes encontramos la presencia de cuerpos extraños, el tamaño de la lesión, o la edad del paciente.

Una herida se considera contaminada si los microorganismos que en ella se puedan encontrar carecen de número y virulencia para ejercitar actividad patógena (fase de latencia bacteriana). Esto ocurre durante las primeras 6 horas tras la lesión. Su correcto tratamiento quirúrgico puede transformarla en limpia y podrá cerrarse con mínimo riesgo de infección.

El tratamiento adecuado de este tipo de lesiones consiste en administrar antibióticos de manera sistemática para ampliar el intervalo libre de infección, establecer profilaxis antitetánica, y realizar una revisión quirúrgica de la herida con lavado exhaustivo con suero fisiológico o antisépticos, retirando los restos necróticos y extrayendo los cuerpos extraños, y realizando una escisión de la herida (Friedrich) y cierre de la misma (para acortar el tiempo de reparación y disminuir el riesgo de infección secundaria).

Sin embargo, aunque se lleve a cabo un tratamiento correcto, muchos pacientes no están exentos de complicaciones secundarias, siendo la más frecuente la sobreinfección.

Título: LESIÓN DEL PLEXO BRAQUIAL Y ARTERIA AXILAR COMPLICACIONES DE LUXACIÓN ANTERIOR DE HOMBRO

Autores: Beatriz Lozano Hernanz, Víctor Triviño Sánchez Mayoral, John Walter Trilleras Berio, Paloma Manzarbeitia Arroba, Bárbara Peréz Fabra, Enrique Sánchez Muñoz

Introducción: La luxación de hombro representando hasta el 40% de las lesiones del hombro. No ha de olvidarse de las posibles complicaciones, como: luxación recidivante, rotura de manguito rotador, lesión neurológica 20% (lo más frecuente n.axilar) y lesión vascular <1%. Siendo necesaria una exploración neurovascular sistemática.

Material y Métodos Caso 1; Mujer de 75 años que presenta luxación glenohumeral anteroinferior asociado a parálisis y anestesia del miembro superior (MS). Se realiza Reducción cerrada sin recuperación neurológica.
Caso2: Mujer de 80 años que presenta luxación genohumeral anteromedial asociado a con parálisis y anestesia de MS, así como ausencia de pulso radial. Se realiza reducción cerrada sin recuperación de pulso ni lesión neurológica. Se realiza angio-TAC con sección completa de arteria axilar precisando reparación quirúrgica.

Resultados: Caso1: Lesión postganglionar (RMN y EMG). Mejoría de la escala MRC parcialmente al mes y completa a los 6 meses.

Caso 2: Lesión preganglionar (RMN). Mejoría incompleta de escala MRS con déficit de raíces C5-C6. Como complicación presenta intenso dolor neuropático

Conclusión: La lesión vascular y del plexo braquial es una complicación rara pero con consecuencias importantes, por lo que siempre debe realizarse una exploración sistemática.

La lesión vascular siempre precisa de cirugía que reestablezca el flujo a la extremidad, siendo muy raro la necesidad de cirugía en la lesión del plexo braquial con un buen pronóstico de recuperación espontánea. Siempre ha de realizarse una exploración clínica seriada así como un EMG y RMN al mes para confirmar el nivel y gravedad de la lesión.

Titulo: TRATAMIENTO DE LA DISMETRIA DE EXTREMIDADES INFERIORES EN NIÑOS MEDIANTE ALARGAMIENTO CON FIJADORES EXTERNOS.

Autores: García Martin V, López Muñoz C, Doñate Pérez F, Jiménez Ortega P, Gaspar Aparicio N, Delgado Mateo R.

Introducción: La dismetría de extremidades inferiores (DEI) es una patología frecuente en la población general, existiendo diferentes modalidades de tratamiento en función de su magnitud. El alargamiento mediante callotasis con el uso de fijadores externos, monoaxial o circular, supone una de las principales opciones de tratamiento.

Material y Método: Revisión retrospectiva descriptiva de pacientes en edad pediátrica con DEI, producidas por diversas patologías de base y tratados en nuestro centro mediante fijadores externos.

Resultados: Se analizaron 6 pacientes. La edad media fue 11 años, afectando el 66,6% a miembro inferior derecho y con predominio femenino (66,6%). Dos de los casos fueron secundarios a displasia congénita de cadera, 1 artritis séptica, 1 hemimelia de peroné, 1 hipoplasia tibial y 1 epifisiodesis distal de fémur. En 5 de los pacientes se utilizó fijador externo monoaxial y circular en uno. El tiempo medio que se mantuvo el fijador externo fue de 7 meses. La dismetría inicial media fue de 4,75cm, y la final 1,1cm, siendo el alargamiento medio de 4,36cm. Se observó un alargamiento de 5cm de media en la tibia, suponiendo el 21% de la longitud inicial y de 3,6cm en fémur siendo el 10%. Entre las complicaciones más frecuentes, cabe destacar el acortamiento tendinoso a nivel aquileo o isquiotibial.

Conclusiones: La DEI puede ser causada por múltiples patologías congénitas o adquiridas. En nuestra serie, los resultados sugieren que el alargamiento mediante callotasis con fijadores externos supone una buena alternativa en el tratamiento de esta patología.

Titulo: TUMORACIÓN GIGANTE EN REGIÓN POSTERIOR DEL MUSLO DE 5 AÑOS DE EVOLUCIÓN.

Autores: Hernández Castillejo Luis Enrique[1], Alonso Galán Miguel[1], Quijada Rodríguez José Luis[1], Doñate Pérez Francisco[2], Jiménez Ortega Plácido[2]

[1]Hospital Virgen de la Luz de Cuenca. [2] Hospital General de Albacete

Introducción: Dentro de los sarcomas de partes blandas) encontramos los liposarcomas. Los liposarcomas suelen ser más

frecuentes en la 4º y 5º década de la vida y en las extremidades suponen el 2º tipo más frecuente de partes blandas tras el sarcoma pleomorfico indiferenciado. Dentro de los liposarcomas encontramos el liposarcoma bien diferenciado, mixoide, pleomorfico, desdiferenciado y mixto.

Material y métodos: Varón de 62 que acude a nuestra consulta por tumoración indolora de 5 años de evolución que se inició como uno pelota de tenis y actualmente es una masa que ocupa todo el muslo de 40x20 cm. El paciente presentaba una tumoración indolora en muslo derecho de consistencia dura, sin otra clínica asociada. Se realizó RMN en 2014 en otra comunidad y fue biopsado (adipocitos sin lesiones malignas). Se pidió una RMN tras valoración en consulta y se derivó a la unidad de tumores del servicio de traumatología en el Hospital general de Albacete. Tras valoración de caso en unidad de tumores, y sospecha de liposarcoma se decidió intervención quirúrgica. Se realizó estudio de extensión sin alteraciones

Resultados: Se realizó cirugía marginal ampliada junto con miembros de la unidad de tumores del servicio de traumatología del Hospital General de Albacete. Tras incisión longitudinal se procedió a exéresis de gran masa de aspecto lipomatoso que ocupaba toda la región posterior del muslo respetando estructuras vasculonerviosas. En la biospsia: masa de 43x25x17 cm con un peso de 4.765kg correspondiente a liposarcoma bien diferenciado. El paciente presentó un postoperatorio sin complicaciones. Recibió radioterapia postoperatoria con buena evolución.

Discusión Ante cualquier tumoración de localización profunda en el muslo mayor de 5cm debemos sospechas que no encontramos ante un sarcoma de partes blanda. Se recomienda la realización de biopsia con tru-cut (centros de referencia) guiado por ecografía o TC para disminuir los falsos negativos. La resección quirúrgica sigue siendo la piedra angular del tratamiento de los sarcomas de partes blanda. Destacar la importancia del enfoque multidisciplinar en centros de referencia.

Titulo: EL USO DE LA LIGAMENTOTAXIS PARA EL TRATAMIENTO DE LAS FRACTURAS INTERFALÁNGICAS PROXIMALES DE LOS DEDOS DE LA MANO. A PROPÓSITO DE UN CASO

Autores: Cambronero Honrubia, I. Ros Ample, T. González Lozoya, I.

Introducción: Las fracturas de la base de la falange media (F2) son fracturas inestables que tienden a la subluxación. El intento de fijación directa a través de los fragmentos causa más conminución en las fracturas epifisiometafisarias con el sufrimiento de las partes blandas asociadas, además la articulación en muchas ocasiones permanece incongruente tras cirugía.

Material y métodos: Presentamos el caso de una joven de 16 años que sufre una fractura luxación de la interfalángica proximal (IFP) del 5º dedo de la mano izquierda, en la cual se optó por un tratamiento basado en la tracción dinámica denominado Ligamentotaxor ®.

Resultados: A los 7 meses postoperatorio la paciente presentaba una flexión y extensión completa y una leve deformidad en boutonniere establecida no dolorosa (Imágenes adjuntas). La paciente realiza una vida normal.

El sistema ligamentotaxor es un simple, fiable, reproducible y con capacidad para adaptar su distracción.

Conclusiones: La tracción dinámica es según la literatura el patrón oro para el tratamiento de las fracturas complejas de la IFP.

Este sistema ofrece resultados similares al resto de sistemas, pero con una mayor facilidad en su uso.

Titulo: LUXACIÓN AGUDA DE LOS TENDONES PERONEOS, A PROPÓSITO DE UN CASO.

Autores: Cambronero Honrubia, I. Ros Ample, T. Sánchez Cózar, L.

Introducción: La luxación aguda de los tendones peroneos tiene una frecuencia del 0,5% de todos los traumatismos del tobillo. Son lesiones que se producen sobre todo en pacientes jóvenes deportistas. Pasan desapercibido muy a menudo. Para su diagnóstico es clave una exploración física.

Material y métodos: Presentamos el caso de un varón de 52 años que acude por dolor agudo de tobillo tras la práctica deportiva, a la exploración física se evidenciaba la luxación de los tendones peroneos al realizar el varo forzado así como la presencia de equimosis retromaleolar.

Durante la cirugía se observó el arrancamiento del retináculo peroneal superior y del borde fibrocartilaginoso. Se realizó un reanclaje con arpón de fibrocartílago a peroné y una plicatura del retináculo. Tras tres semanas se le retiró la inmovilización.

Resultados: A los 10 meses postoperatorios el paciente realiza deporte habitualmente sin ningún tipo de dolor ni limitación.

Conclusiones: Es importante sospechar esta patología, muchas veces se confunden con un esguince de tobillo. El tratamiento conservador conlleva una tasa de recidiva del 50%. En pacientes jóvenes y deportistas se debe llevar a cabo un tratamiento quirúrgico, siendo de elección la reinserción o sutura del retináculo superior

Título: FRACTURAS MÚLTIPLES COMO FRACASO TERAPÉUTICO EN EL TRATAMIENTO DE LA OSTEOPOROSIS

Autores: González Lozoya, I. Gallach Sanchís, D. Cambronero Honrubia, I. Sánchez Cózar, L.

Introducción: La osteoporosis determina una mayor susceptibilidad para sufrir fracturas que denominamos por fragilidad o de perfil osteoporótico. En estimaciones recientes se calcula una incidencia anual de aproximadamente 200.000 nuevas fracturas en nuestro país. Habitualmente la clínica de presentación del paciente osteoporótico es la fractura, es por ello que se ha considerado esta patología la epidemia silenciosa. Se estima que un 40% de los pacientes osteoporóticos fracturados se volverán a fracturar. Se han diseñado estrategias múltiples que pretenden minimizar la morbimortalidad de esta patología.

Objetivos: Presentar un caso clínico de una paciente con múltiples fracturas como consecuencia del fracaso terapéutico en la osteoporosis, así como revisar los posibles tratamientos y los resultados clínicos tras el tratamiento quirúrgico, así como el afrontamiento del tratamiento de su patología osteoporótica base.

Material y método: Se revisó un caso clínico del Hospital general universitario de Albacete con esta patología.

Resultados: Nuestro caso clínico recibió durante 5 años tratamiento antirresortivo para la osteoporosis. Durante este tratamiento sufrió múltiples fracturas, tales como: fractura supracondílea de fémur, fractura de húmero proximal, fractura subtrocantérea de fémur, fractura de radio distal, fractura rama isquiopúbica y fractura de Lisfranc, que tuvieron que ser intervenidas quirúrgicamente. Ante la recidiva fracturaría se planteó una revisión del enfoque diagnóstico y terapéutico de la osteoporosis.

Conclusiones: En nuestros caso el estudio etiológico de la patología osteoporótica de base y las modificaciones en el tratamiento fueron efectivos para frenar la recidiva de fracturas en nuestra paciente.

Titulo: **DIAGNÓSTICO, RADIOLOGÍA, CLÍNICA Y TRATAMIENTO DEL CONDROBLASTOMA. A PROPÓSITO DE TRES CASOS**

Autores: González Lozoya, I. Doñate Pérez. Jiménez Ortega, P. Achaerandio de Nova, A. López Muñoz, C. García Martín, V.

Introducción: Los condroblastomas representan menos del 1% de todos los tumores óseos y un 9% de los tumores óseos benignos. Generalmente afectan a la región epifisaria. Casi invariablemente se ve afectado un solo hueso. Tiene un predominio por el varón de 10 a 25 años. Entre el 80-90% de los condroblastomas pueden ser tratados de manera eficaz mediante legrado simple y aporte de injerto, aunque la recurrencia local puede llegar a ser del 35%. Los pacientes suele referir dolor localizado de varios meses de duración. Aunque menos común, también pueden presentar tumefacción, derrame y rigidez articular y limitación funcional.

Objetivos: Presentar tres casos clínicos con esta patología, revisar el diagnóstico, centrado en la radiología básica, así como los posibles tratamientos

Material y métodos: Se revisaron tres casos clínicos de condroblastoma, del Hospital general universitario de Albacete diagnosticados y tratados.

Resultados: Nuestros casos clínicos fueron diagnosticados mediante radiografía simple. En la planificación preoperatoria se realizaron estudios de RMN que fueron de gran soporte. Se intervinieron quirúrgicamente con resultados satisfactorios, sin recidiva.

Conclusiones: Dada la importancia de este tipo de lesiones, es importante el diagnóstico adecuado y secuencial, para así poder realizar un tratamiento efectivo de los mismos.

Titulo: **ABORDAJE MULTIDISCIPLINAR DE UNA ENFERMEDAD RARA, LA MELORREOSTOSIS MONOMIÉLICA**

Autores: Fernández Martín, L. Pérez Fabra, B. Manzarbeitia Arroba, P. Triviño Sánchez-Mayoral, V. Barquero González, N. Cid Calzada, J.

Introducción: La melorreostosis es una displasia esclerosante rara, benigna y no hereditaria que afecta a esqueleto y tejido blando adyacente. Es más frecuente en extremidades inferiores. Su distribución puede ser monostótica, poliostótica o monomiélica. La etiología es desconocida aunque ciertas hipótesis parecen tomar más importancia en los últimos tiempos, como la relacionada con esclerotomos o la del mosaicismo.

Tiene una incidencia de 0,9/10 habitantes. Es todavía poco conocida y se debe establecer un abordaje mutidisciplinar para no perder de vista todos los posibles tratamientos de las diferentes complicaciones.

Material y métodos: Abordamos el caso de un varón de 48 años con dolor en primer dedo de mano derecha de 10 años de evolución que ha ido extendiéndose proximalmente hasta limitar la movilidad de codo y hombro ipsilaterales. Se realiza exóstosis con recidiva en dos ocasiones con estudio anatomopatológico confirmando el diagnóstico de Melorreostosis, rehabilitación, iontoforesis y tratamiento analgésico de tercer escalón con escasa mejoría. Se plantean actualmente técnicas innovadoras como la radiofrecuencia transcutánea.

Resultados: Las recidivas postquirúrgicas fueron cada vez más tempranas, acompañándose de extensión lineal a carpo, radio y húmero. Aunque el rango de movilidad mejoró con el tratamiento conservador, el control del dolor sigue suponiendo un desafío médico siendo los resultados esperanzadores pero aún prematuros.

Conclusiones: La melorreostosis es una entidad eminentemente benigna pero puede acarrear morbilidad importante asociada al avance de la enfermedad. Si bien con el paso del tiempo su agresividad puede disminuir, el carácter incierto de la patogénesis obliga a un seguimiento cercano del paciente con posibilidades terapéuticas en distintos ámbitos.

Título: **FIJADOR EXTERNO DINÁMICO TIPO SUZUKI COMO TRATAMIENTO DE FRACTURA LUXACIÓN.**

Autores: Pérez Fabra, B. Fernández Martín, L. Laredo Rivero, R. Barquero González, N. Triviño Sánchez-Mayoral, V. Trilleras Berrio, J.

Introducción: La fractura-luxación de la articulación interfalángica proximal de la mano es una patología común cuyo tratamiento varía en función de que pueda garantizarse una articulación estable, optando por un tratamiento conservador, o no, requiriendo una intervención quirúrgica. Entre las técnicas quirúrgicas posibles, puede efectuarse la reducción abierta o cerrada con fijación interna, colocación de fijadores externos dinámicos, artroplastias o artrodesis.

Material y métodos: Presentamos un caso de fractura-luxación de la articulación interfalángica proximal del 4º dedo de la mano tras traumatismo directo. El paciente acudió a urgencias donde se evidenció una fractura de la base de la falange media que abarcaba menos del 25% de la superficie articular pero que condicionaba una subluxación de la articulación. Llevamos a cabo una fijación externa dinámica tipo Suzuki que se mantuvo 4 semanas.

Resultados: Los controles radiográficos confirmaron el mantenimiento de la reducción, logrando el paciente una extensión de -5º y flexión de 60º indoloras.

Conclusiones: Se trata de una patología con un tratamiento complejo, en la que la elección de la técnica quirúrgica es fundamental en el resultado funcional. La fijación externa dinámica

tipo Suzuki parece ser una buena opción en este caso ya que conseguimos recuperar el rango articular de movimiento al permitir la movilización temprana de la articulación, el cual está en consonancia con lo reportado por la bibiografía.

Título: MUSCULO PALMAR LARGO BÍFIDO, VARIANTE ANATÓMICA: CASO CLÍNICO Y REVISIÓN BIBLIOGRÁFICA.

Autores: Reguero González C, Fang Chen CY

Introducción: El musculo palmar largo es especialmente propenso a presentar variantes anatómicas que suponen un aspecto de importante relevancia clínica y quirúrgica, siendo la más frecuente su ausencia, con una prevalencia de entre un 2% a un 23%.

Material y métodos: Exponemos el caso de una paciente de 54 años con diagnóstico de ganglión en el tendón del flexor radial del carpo y síntomas de compresión de nervio mediano con electromiograma positivo. Durante la liberación del túnel del carpo encontramos un tendón profundo al ligamento transverso del carpo, justo encima del nervio mediano con inserción en la fascia palmar.

Resultados: Al diseccionar proximalmente objetivamos un único vientre muscular de músculo palmar largo con dos tendones: uno profundo al ligamento transverso del carpo y otro superficial.

Conclusiones: Describimos un caso de músculo palmar largo bífido con uno de sus tendones profundo al ligamento transverso del carpo, seguido de una revisión de la literatura para mostrar el espectro de variantes anatómicas descritas junto con su relevancia clínica y quirúrgica.

Título: **ANTIBIOTERAPIA EMPÍRICA EN ARTRITIS SÉPTICA DE RODILLA EN ALBACETE**.

Autores: Achaerandio de Nova, A, Gómez Juárez Sangó, M,

Losa Palacios, S, Escudero Jiménez, A, Gerónimo Pardo, M, Berenguer Romero, MD, Viguera Garrido, L, Haro Blasco, R.

Introducción: La artritis séptica de rodilla es una urgencia traumatológica. El retraso diagnóstico o terapéutico puede implicar la destrucción articular. Es importante el análisis de la epidemiología y resistencia microbiológica del área poblacional para un mayor índice de acierto en la antibioterapia empírica.

Material y métodos: Estudio retrospectivo descriptivo en el que se recogieron las artritis sépticas de rodilla registradas en nuestro hospital entre 2013 y 2015. Los pacientes se obtuvieron mediante búsqueda por diagnóstico ("artritis séptica"). Se analizó etiología, tratamiento quirúrgico y antibiograma del primer cultivo del líquido sinovial obtenido. Los datos fueron incluidos en Excel y SPSS y se consideraron estadísticamente significativos cuando $p<0,05$.

Resultados: Tras aplicar los criterios de exclusión (artritis sépticas sin cultivos positivos o infecciones periarticulares) obtuvimos 18 casos y 21 microorganismos diferentes. La edad media fue de 62,6 años y el sexo fue masculino en el 50% de casos. Las etiologías más frecuentes fueron Staphylococcus aureus (6 casos, 33%) y Staphylococcus epidermidis (6 casos, 33%). 8 casos (44,4%) no tenían implante. Los antibióticos con menor índice de sensibilidad fueron (se muestra número de resistencias frente al número total estudiado por antibiograma): Gentamicina (0/17), Rifampicina (0/9), Vancomicina (0/7), Linezolid (0/6), Trimetoprím-sulfametoxazol (1/15) y Ciprofloxacino (2/15). Los antibióticos con peores índices de resistencia fueron Eritromicina (9/14), Oxacilina (4/14), Penicilina (3/7), Tetraciclinas (3/5) y Clindamicina (6/18).

Conclusiones: En nuestro centro hospitalario una antibioterapia empírica en artritis sépticas de rodilla debería incluir, entre otros, Gentamicina, Rifampicina, Vancomicina o Linezolid. No recomendamos Eritromicina.

Titulo: **ENFOQUE MULTIDISCIPLINAR DE APARENTE LUXACIÓN ESTERNOCLAVICULAR POSTERIOR EN EL PACIENTE PEDIÁTRICO: A PROPÓSITO DE UN CASO**

Autores: López Muñoz, Cristian. Gaspar Aparicio, Natalia. Ruiz Picazo, David. García Martín, Víctor. Alfaro Micó, Joaquín.

TIPO DE COMUNICACIÓN: Póster

Introducción y objetivos: La luxación esternoclavicular es una entidad muy infrecuente entre los traumatismos articulares. En pacientes jóvenes, siempre debe hacerse diagnóstico diferencial con una epifisiolisis. Analizamos la actitud a seguir ante esta entidad en el paciente pediátrico y revisamos la literatura, a propósito de un caso.

Material y métodos: Paciente de 15 años que consulta por omalgia derecha tras traumatismo directo. Asocia dolor torácico pleurítico y disfagia. A la exploración apreciamos equimosis en cara lateral de hombro, dolor y tumefacción en tercio medio de clavícula. Tras realizar radiografías y escáner, se aprecia luxación esternoclavicular posterior derecha.

Resultados: Se comprueba la irreductibilidad tras intentos de reducción cerrada bajo anestesia general y se decide reducción abierta y estabilización quirúrgica, previa valoración por Servicios de Cirugía Torácica y Cirugía Vascular ante proximidad de tronco braquiocefálico con extremo medial de clavicula luxado. Realizamos reducción abierta y fijación con cerclaje de cerviset de la articulación. Comprobamos durante la intervención que existe lesión a nivel de fisis clavicular, confirmándose el diagnóstico de epifisiolisis, y no luxación aislada, como se creía previamente. Actualmente, el paciente está en seguimiento, con evolución satisfactoria.

Conclusiones: Ante los pocos casos de luxación esternoclavicular inestable publicados, la decisión del mejor tratamiento no resulta sencilla. Más aun considerando que el paciente se encuentra en etapa de crecimiento y se trata de una verdadera epifisiolisis (riesgo de dañar la fisis durante la cirugía). Es muy importante la cooperación entre servicios para conseguir los mejores resultados posibles en estas lesiones ante el riesgo potencial de complicaciones vasculares tras o durante la reducción.

Titulo: **DIAGNÓSTICO DIFERENCIAL ANTE LESIÓN ÓSEA SOLITARIA COMO HALLAZGO INCIDENTAL EN HUESO CAPITATE DE MANO: A PROPÓSITO DE UN CASO.**

Autores: López Muñoz, Cristian. Ruiz Picazo, David. Gracia Rodriguez, Indalecio. Martín Somoza, Francisco José.

TIPO DE COMUNICACIÓN: Póster

Introducción y objetivos: La necrosis avascular del hueso grande es una rara entidad, dada la posición de relativa protección que presenta este hueso en la hilera distal del carpo. Siempre debemos considerarla ante un dolor de muñeca, incluso en ausencia de traumatismo grave, si clínica y exploraciones complementarias suscitan a ello.

Material y métodos: Mujer de 11 años, sin antecedentes patológicos, que acude a consulta refiriendo dolor atraumático en muñeca izquierda de un mes de evolución. Fue vista en urgencias, siendo diagnosticada de tendinitis. En la exploración presenta dolor en primera corredera con leve inflamación asociada, sin limitación de movilidad articular y estado vasculonervioso normal. En la radiografía simple se aprecia aumento de radiodensidad de hueso grande. Ante estos hallazgos, sospechamos que la paciente pueda presentar una necrosis avascular (NAV) de hueso capitate, con posible afectación de otros huesos del carpo.

Resultados: Se realiza resonancia magnética de carpo, evidenciándose una lesión espiculada, hipointensa en todas las secuencias en hueso grande que, correlacionada con radiografía simple, es compatible con islote óseo. No signos de NAV.

Conclusiones: La enostosis o islote óseo es una neoformación ósea benigna que aparece habitualmente en el paciente adulto, teniendo predilección por huesos del esqueleto axial y metáfisis de huesos largos. Ante nuestro hallazgo incidental, dadas edad de la paciente y localización de la lesión, el diagnóstico fue de exclusión, descartando la entidad más probable, la necrosis avascular. Cabe destacar que prácticamente no existen casos publicados en los que se describan enostosis en el hueso capitate, y sobre todo a una edad tan temprana.

Título**: PSEUDOARTROSIS DIAFISARIA DE HÚMERO: TRATAMIENTO MINIMAMENTE INVASIVO.**

Autores: Torres Lozano P, Pardo Coello M.ª del Mar, Franco Peris, E, Plaza Fernández G.

Introducción: El tratamiento de las fracturas diafisarias de húmero se asocia a tasas de pseudoartrosis que llega a cifras del 20% en algunas series. No existe consenso sobre el mejor método de tratamiento de las pseudoartrosis de húmero, con múltiples estudios en que se compara la eficacia del tratamiento con clavo intramedular vs osteosintesis con placa a compresión.

Material y métodos: Se presenta un caso de un varón de 39 años que sufrió una fractura cerrada diafisaria con tercer fragmento de húmero izquierdo en Enero de 2010 (12-B2). Se realizó tratamiento quirúrgico con clavo intramedular anterógrado fresado.

En Diciembre de 2015 acude a consulta con dolor a nivel del medio del húmero izquierdo con una puntuación en la escala Constan de 48 y escala Dash de 42,2 preoperatoria. En radiografiás ap y lateral se observa pseudoartrosis atrófica de húmero izquierdo.

Resultados: En noviembre de 2016 se realizó extracción de clavo intramedular de humero izquierdo con fresado del canal intramedular y osteosintesis con placa DCP de 4,5mm anterior percutanea en puente con aporte de injerto autólogo de cresta iliaca. A los 4 meses postopeartorios se observa consolidación de la fractura con escala Constan de 64 y DASH de 20,8.

Conclusiones: El tratamiento minimamente invasivo con placa en puente y aporte de injerto puede ser una alternativa en el tratamiento de las pseudoartrosis diafisarias de húmero.

Título**: ARTROGRIPOSIS. DIAGNÓSTICO DIFERENCIAL. A PROPÓSITO DE UN CASO.**

Pardo Coello,M Mar; Torres Lozano, Pedro; Franco Peris, Ernesto; Jiménez Ortega, Placido; Plaza Fernández, Gaspar.

Introducción: La artrogriposis comprende un grupo heterogéneo de distintas entidades clínicas que, tanto por la clínica, como por la dificultad en un adecuado manejo terapeútico, merecen un enfoque multidisciplinario.

El diagnóstico no se ciñe como tal a un determinado cuadro clínico, ya que son muchas las alteraciones presentes en el momento del nacimiento que pueden simular a esta entidad.

Material y métodos: Presentamos el caso de una niña de 4 meses de edad, con deformidades en ambas extremidades inferiores al nacimiento. Tanto la presencia de éstas, como la excesiva hipotonía de la paciente, llevó a plantearnos la posible etiología, entre ellas la artrogriposis.

Resultados: Tras un seguimiento y tratamiento multidisciplinario de la paciente, la evolución de la misma ha sido alentadora, mejorando considerablemente el tono muscular y la movilidad articular, corrigiendo el pie equinovaro bilateral, así como la deformidad en extensión de ambas rodillas. Aún así, la dificultad del manejo clínico ha venido marcada por la hipotonía, los problemas respiratorios, deglutorios y de reflujo de la niña, por los cuales ha necesitado ingreso hospitalario en varias ocasiones. Actualmente la etiología de la patología es desconocida ya que todos los estudios realizados han resultado negativos, llevándonos únicamente al diagnóstico de miopatía.

Conclusiones: La artrogriposis es un grupo heterogéneo de anomalías presentes en el nacimiento. La etiología es diversa y poco conocida. El manejo de este tipo de pacientes es dificultoso y multidisciplinario.

Título: **ARTRODESIS TIBIO-ASTRÁGALO-CALCÁNEA EN PACIENTE CON NEUROARTROPATÍA DE CHARCOT**

Autores: J. Alfaro, R. Fuster, J. Martínez, F. J,Martín, I. Cambronero, I. González.

Introducción: La Neuroartropatía de Charcot es un proceso destructivo de extremidades caracterizado por fragmentación y destrucción ósea y articular que ocurre en diferentes neuropatías, siendo la diabetes la causa actual más frecuente. Si no se trata, puede llevar a severas deformidades e incluso a amputación.

Material y métodos: Presentamos el caso de una mujer de 32 años diagnosticada de Diabetes Mellitus tipo 1 desde los nueve, presentando mal control con irregularidad glucémica extrema. Es seguida en consultas de nefrología por insuficiencia renal

crónica secundaria a nefropatía diabética donde se detecta deformidad en pie izquierdo de varios meses de evolución. A la exploración presenta tumefacción e hiperemia del pie, callosidad plantar y disminución de sensibilidad vibratoria y reflejos osteotendinosos, con pulsos palpables. Se realiza radiografía simple de pie donde se evidencia necrosis de la cúpula astragalina, aplanamiento de la bóveda plantar y artrosis severa de articulaciones subastragalinas y tibioperoneoastraglina, diagnosticándose Artropatía de Charcot.

Resultados: La paciente fue sometida a una artrodesis tibio-astrágalo-calcánea con clavo y limpieza de secuestros de hueso necrótico. Un año más tarde se sometió a trasplante renopancreático. Actualmente presenta buen control glucémico y ausencia de deformidad y dolor en pie izquierdo.

Conclusiones: Ante un paciente diabético con mal control metabólico y deformidades en pies debemos sospechar Neuroartropatía de Charcot. Realizar un diagnóstico, tratamiento precoz y mantener un buen control metabólico son claves para reducir de forma importante las secuelas a largo plazo.

Título: **FRACTURA OSTEOCONDRAL BILATERAL EN PACIENTE DE 14 AÑOS**

Autores: Alberto López Arroyo(R1), Aristides Doleo Maldonado(R3), Dr Manuel Jimenez (Adjunto), Dr Alejandro Gómez (Adjunto)

Introducción: Presentamos paciente con antecedente de traumatismo en rodilla derecha hace un año, que presenta dolor en rodilla izquierda tras caída . A la exploración refiere dolor en alerón rotuliano medial con importante equimosis medial y signo de aprehensión positiva. Peloteo positivo.

Método: Pruebas complemetarias:1) radiografía de rodilla izquierda: impresiona de fractura osteocondral desplazada.2) TC de rodilla izquierda: se objetiva lesión osteocondral en cóndilo femoral externo con fragmento desplazado a compartimento interno y lesión patelar.

Se revisa radiografía de rodilla derecha realizada un año antes: impresiona de fractura osteocondral desplazada

Artrocentesis rodilla izquierda: líquido hemático

Juicio clínico: Fractura osteocondral rodilla bilateral desplazada a consecuencia luxación rotuliana resuelta

Tratamiento: *rodilla izquierda:* artroscopia con posterior extirpación de fragmento osteocondral mediante miniartrotomía y microfracturas tras limpieza de lecho de fractura en cóndilo femoral externo. Postquirúrgico:Se explica al paciente de la necesidad de mantener en descarga el miembro con movilización precoz *rodilla derecha:* tratamiento conservador por lesión crónica asintomática en la actualidad

Resultados: A las 6 semanas paciente asintomático, sin dolor a la deambulación y rango de movilidad conservado. No recidiva de luxación rotuliana

Conclusión: Las fracturas osteocondrales suponen una entidad clínica rara e infrecuente. En este caso, la luxación rotuliana con fractura osteocondral se presenta en 5% de las ocasiones. Presentamos este caso por la escasa literatura respecto a fracturas osteocondrales bilaterales

Se deben descartar fracturas osteocondrales tras luxación de rótula ya que puede sentar indicación quirúrgica ante un primer episodio. La reposición del fragmento es el tratamiento de elección en caso de fragmentos grandes y provenientes de zona de carga. La aparición de fenómenos degenerativos secundarios sería la consecuencia final de estas lesiones Si no, se debe realizar extirpación del fragmento

Título: **"DESAPARICIÓN" DEL CAPITELLUM DESPUÉS DE UNA FRACTURA SUPRACONDÍLEA SIN DESPLAZAR DE HÚMERO EN UN NIÑO: CASO CLÍNICO DE OSTEOCONDROSIS TRANSITORIA**

Autores: F. J. Martín Somoza, J. Alfaro Micó, C. López Muñoz, D. Ruiz Picazo, J. Ramírez Villaescusa.

Introducción: Las fracturas supracondíleas de húmero son el tipo más común de fracturas de codo en niños. La falta de unión del cóndilo lateral, el cúbito varo, el cúbito valgo y otras alteraciones del crecimiento son complicaciones poco frecuentes pero importantes. Sin embargo, la osteocondrosis transitoria del capitellum ha sido publicada en sólo dos casos en la literatura.

Material y Métodos: Presentamos un caso de un niño de 5 años con osteocondrosis transitoria de capitellum tras fractura supracondílea de húmero distal sin desplazar tratada con inmovilización de yeso y posterior seguimiento de 8 años. Se realizaron radiografías seriadas de los codos lesionado y contralateral, lo que permitió monitorizar la evolución de la osteocondrosis transitoria.

Resultados: En el seguimiento, no hubo evidencia de complicación o deformidad progresiva por lo que no se instauró ningún tratamiento específico. A las 6 semanas de la lesión había ganado el balance articular completo de movimiento sin dolor. A los 5 años, el centro de osificación del capitellum se restauró por completo. No hubo evidencia de trastornos del crecimiento en este caso.

Conclusiones: Se trata de un caso poco frecuente de un niño con osteocondrosis transitoria de capitellum humeral tras fractura supracondílea sin desplazar que no necesitó tratamiento específico. La evolución de esta entidad es buena y se gestiona mediante un tratamiento conservador.

Tipo de presentación: Cartel

Título: **ARTRITIS SÉPTICA DE RODILLA SOBRE OSTEOMIELITIS CRÓNICA SUBYACENTE EN PACIENTE CON INFECCIÓN INSIDIOSA DE HERIDA QUIRÚRGICA: REPORTE DE UN CASO**

Autores: F. J. Martín Somoza, J. Alfaro Micó, V. García Martín, R. Fuster Acebal, N. Gaspar Aparicio.

Introducción: La osteomielitis crónica es un proceso infeccioso acompañado de inflamación y destrucción ósea. La diseminación hematógena, las fracturas abiertas y las infecciones consecutivas de heridas quirúrgicas son causas de su etiología.

Material y Métodos: Presentamos un caso de un hombre de 65 años con fractura meseta tibial Schatzker II tratado con placa anterolateral que presentó dehiscencia de sutura y evolución tórpida de cicatrización. Tras conseguir cierre de la herida y consolidación de la fractura debuta con artritis séptica de dicha

rodilla. Cultivos y exámenes anatomopatólogos posteriores positivos, junto a los resultados de las pruebas de imagen, confirmaron el diagnóstico de osteomielitis crónica polimicrobiana.

Resultados: En el seguimiento postoperatorio de la fractura de mesesta tibial destacó la infección profunda de herida quirúrgica, a pesar de las curas, los desbridamientos y el tratamiento antibiótico. Al año de la lesión, el paciente todavía presentaba ulceración pretibial una vez retirada la osteosíntesis y debutó con una artritis séptica subyacente a osteomielitis crónica diagnosticada tras resonancia y cultivos positivos posteriores. Actualmente, el paciente, tras 7 meses de tratamiento antibiótico, se encuentra libre de enfermedad.

Conclusiones: La osteomielitis crónica es una patología poco frecuente con alto riesgo de complicaciones que necesita técnicas objetivas para un diagnóstico certero y precoz. Un abordaje multidisciplinar (traumatólogos, microbiólogos, radiólogos) es necesario para su correcto tratamiento médico y quirúrgico.

Titulo: **ANÁLISIS DE RIESGOS EN CIRUGÍA ORTOPÉDICA Y TRAUMATOLOGÍA.**

Autores: Sánchez Cózar, L. Ros Ample, T.

TIPO: Comunicación oral.

Introducción: Toda acción sanitaria puede asociarse a algún riesgo para el paciente. Debido a dichos riesgos, junto con la posibilidad de aparición de errores, se hace necesario realizar una gestión adecuada de los mismos. Una de las fases de la misma es el análisis y la evaluación de riesgos. Existen diferentes herramientas que permiten realizar de forma muy sencilla este análisis.

Objetivos: Contribuir a fomentar la llamada cultura de seguridad.

Mostrar algunas herramientas simples de análisis de riesgos aplicadas a casos concretos.

Material y métodos: Eligiendo varios casos de pacientes tratados en el Complejo Hospitalario Universitario de Albacete se realizó una evaluación de los riesgos y eventos adversos sufridos por dichos pacientes empleando las siguientes herramientas:

Diagrama de Ishikawa.

Matriz de riesgos.

Análisis modal de fallos y sus efectos.

Análisis causas-raíz.

Resultados: Se presenta una serie de casos.

Discusión: Para el análisis de riesgos pueden emplearse herramientas de distintos tipos. Para realizar un análisis proactivo ("a priori") se pueden utilizar la matriz de riesgos y el análisis modal de fallos y efectos. En el caso del análisis reactivo ("a posteriori") pueden usarse el diagrama de Ishikawa y el análisis causas-raíz. Todas estas formas de análisis tienen en común la posibilidad de llevar a cabo con ellas una evaluación muy completa mediante una metodología muy simple.

Conclusiones: Los riegos y errores durante la atención sanitaria son muy frecuentes. Es fundamental emplear herramientas de análisis y evaluación para gestionar dichos riesgos de manera adecuada.

Titulo:**TRASPOSICIÓN DEL TENDÓN PALMAR LARGO EN PACIENTES CON SÍNDROME DEL TÚNEL CARPIANO DE LARGA EVOLUCIÓN, A PROPÓSITO DE UN CASO.**

Autores: Manzarbeitia Arroba P, Gutierrez García M, Triviño Sanchez-Mayoral V, García Sanz A, Perez Fabra B, Fernandez L.

Introducción: El síndrome del tunel carpiano (STC) es la neuropatía más frecuente en el miembro superior, la clínica asociada es eminentemente sensitiva (parestesias en territorio del mediano, dolor nocturno...) en aquellas compresiones severas o de larga evolución pueden atrofiarse el abductor corto y el oponente del pulgar lo cual conlleva la pérdida de la pinza precisa y el agarre, acciones básicas en la vida diaria.

Objetivos: Descripción de la Técnica de Camitz para la recuperación de la oposición y abducción del pulgar en parálisis dependientes del nervio mediano.

Material y métodos: Se expone el caso de una mujer de 80 años con STC izquierdo de larga evolución con atrofia de musculatura ténar y pérdida de la oposición del pulgar que interfiere con su calidad de vida. Se realiza la neurolisis del mediano y la trasposición del tendón palmar largo a través de un tunel subcutaneo al abductor corto del pulgar en su zona de insercion.

Resultados: La paciente se va de alta al domicilio con inmovilización durante 4 semanas, inicia la rehabilitación, consigue oposición completa y movilización correcta.

Conclusiones: Esta es una técnica sencilla y eficaz con mínimos efectos secundarios, permite la recuperación de una acción básica en la mano y con ello la mejoría de la calidad de vida.

Titulo: **CAPACIDAD DIAGNÓSTICA DE LA RESONANCIA MAGNÉTICA NUCLEAR EN LAS LESIONES DEL FIBROCARTÍLAGO TRIANGULAR.**

Autores: Manzarbeitia Arroba, P., Cibantos Martínez, R., Gutierrez Garcia, M., Lozano Hernanz, B., Triviño Sanchez-Mayoral, V., Laredo Rivero R.

Introducción: La artroscopia de muñeca es una herramienta cada vez más usada en nuestro medio, permite hacer un diagnóstico preciso y la reparación de lesiones en el mismo acto, consiguiendo con ello un tratamiento certero, rápido y menos invasivo. Las lesiones del fibrocartílago triangular (FCT) son causa común de dolor de muñeca, su clínica es inespecífica y las pruebas de imagen tienen un poder diagnóstico limitado. El objetivo de nuestro estudio es confirmar la siguiente hipótesis, la RMN no es el estudio idoneo para diagnosticar lesiones en FCT, para ello comparamos sus resultados diagnósticos con los aportados por la AM.

Material y métodos: A lo largo de dos años hemos realizado una revisión retrospectiva de 25 pacientes a los que se les ha realizado AM por sospecha de lesión del FCT. Comparamos el resultado de la RNM preoperatoria con las lesiones observadas en la AM.

Resultados: La RMN obtuvo una sensibilidad del 50% y una especificidad del 42,8%, la eficiencia fue del 48%

Conclusiones: La capacidad para diagnosticar lesiones del FCT de la RMN es baja, por ello debemos basar la indicación

quirúrgica en la sospecha clínica, parece interestante comparar la exploración con la RMN y la AM, para ello iniciamos un estudio prospectivo.

Titulo: **EFECTIVIDAD DE LA VANCOMICINA EN POLVO TÓPICA EN CIRUGÍA DE COLUMNA**

Autores: Manzarbeitia Arroba P, García Sanz A, Gutierrez Garcia M, Riche W, Fernandez Martin L, Perez Fabra B.

Objetivos: Estudiar la relación entre la administración intraoperatoria de Vancomicina en polvo (2gr) con las complicaciones de la herida quirúrgica

Introducción: Hasta un 10% de los pacientes operados de columna sufren infección de la herida quirúrgica (IHQ) Con el fin de disminuir este porcentaje se ha estudiado asociar Vancomicina liofilizada tópica (VLT) a la antiobioterapia profiláctica perioperatoria.

Material y métodos: Estudiamos de forma retrospectiva a 32 pacientes operados con artrodesis posterior instrumentada desde Enero 2016 hasta Marzo de 2017, 12 de ellos recibieron VLT, 20 no la recibieron, comparamos la tasa de IHQ y seroma entre ambos grupos.

Resultados: Un 9% de los pacientes incluidos en nuestra muestra sufrieron una IHQ, un 22% sufrieron seroma. En el grupo tratado con VLT no encontramos ninguna infección sin embargo el porcentaje de seroma es similar en ambos grupos.

Conclusiones: Nuestro estudio esta sesgados, no conocemos la evolución a largo plazo de nuestros pacientes y la muestra es pequeña, sin embargo, encontramos, como en la bibliografía repasada que la VLT disminuye el riesgo de IHQ sin disminuir el riesgo de seroma.

Titulo: **CUT OUT EN FRACTURAS PERTROCANTEREAS**

Autores: Jorge Carrasco, V. Zorrilla Ribot, P. Gomez Navalon, L. A. Nieto Gil, A. Espinosa Ruiz, A. Doleo Maldonado, A

Introduccion: La fractura del extremo proximal de fémur se considera una enfermedad epidémica, por el progresivo envejecimiento de la población, y presenta una elevada morbilidad, mortalidad y coste económico. El tratamiento de elección es la reducción y osteosíntesis, mediante enclavado intramedular. La complicación más frecuente es el desmontaje del enclavado trocantérico por efecto cut-out definido como "el colapso de el ángulo del eje del cuello en varo, dando lugar a la extrusión de el tornillo de la cabeza femoral " , con una incidencia cercana al 4%.

Material y métodos: Retrospectivo, analítico, observacional.

Presentamos el estudio de 12 pacientes diagnosticados de cutout en el periodo de Agosto 2012 - Abril 2017 tratados quirúrgicamente. Se analizaron datos demográficos, características de la fractura y osteosíntesis, seguimiento, complicaciones y capacidad funcional final.

Resultados: El 67% lateralidad derecha. El 58 % se presentaron en fracturas basi cervicales.

La mediana de cut-out fue de 19 días. El tratamiento de rescate en el 50% fue la artroplastia, seguida de la re osteosintesi temprana.

Seguimiento mínimo 12 meses,

Conclusiones: Todos los casos se presentaron en fracturas inestables.

Un déficit de reducción de la fractura es el principal factor predictor de fallo a corto plazo conjuntamente con la mala posicion del implante.

Título: **COLGAJO DE JOSHI. A PROPÓSITO DE DOS CASOS**

Autores: Medina Amador, Rocío, Morales Sánchez-Migalllón, Carlos.

Introduccion: El colgajo de Joshi (isla homogital) es un colgajo neuro vascular de flujo directo diseñado inmediatamente proximal a la zona del defecto, siendo trasladado a distal tras la disección del pedículo. Posteriormente se realiza cobertura del defecto creado en la zona donante con injerto de piel de espesor total. Es utilizado en reconstrucciones de pérdidas cutáneas en la punta de dedos en casos en los que otros colgajos son ineficaces para cubrir el defecto.

Material y método: Presentamos dos casos tratados mediante esta técnica salvando la falange distal, evitando su amputación.

Casos: Paciente 1: Varón de 70 años que sufre importante lesión en segundo dedo tras accidente con motor de riego, presentando "degloving" de falange distal del mismo. De urgencia se procede a lavado y profilaxis antibiótica y antitetánica, en quirófano se consigue cubrir el defecto mediante colgajo de Joshi.

Paciente 2: Varón de 42 años con necrosis del pulpejo del segundo dedo, secundario a herida por inyección de material químico a presión. Se procede a escarectomía, Friedreich y cobertura con colgajo en isla homodigital de flujo directo.

Resultados: Ambos pacientes han evolucionado favorablemente con buena cobertura del defecto, buena vascularización y sensibilidad distal y rango de movilidad funcional.

Discusion: A pesar de la dificultad técnica y asumiendo nuestra corta experiencia en este tipo de colgajos, consideramos justificable su uso. Es una técnica útil en casos con defectos que colgajos como Atasoy o Kutler no son suficientes para cubrir el defecto sin acortar la cadena digital, la cual debería intentar preservarse en todos los casos.

Título: **TRATAMIENTOS DE LAS FRACTURAS BASE DEL CUARTO Y QUINTO METACARPO**

Autores: Rafael Laredo Rivero, Almudena Garcia Sanz Alba, Laura Fernandez, Marta Gutierrez.

Introducción: Las fracturas luxaciones de 4-5 metacarpo se han tratado con tratamiento conservador o reducción cerrada. No existen muchas publicaciones al respecto y no se han evaluado si los resultados son satisfactorios

Objetivos: Evaluación y comparación clínica y radiológica de las fracturas-luxación de la base del cuarto y quinto metacarpo mediante tratamiento conservador versus Fijación percutánea dentro de los últimos agujas (paralelas, intraarticulares)

Material y método: Se trata de un estudio retrospectivo, transversal, que se realizó con pacientes que ingresaron al servicio

de Traumatología, durante el período comprendido entre el 1 de enero del 2006 hasta el 31 diciembre del 2016.

El estudio abarco 28 casos de ambos sexos, 25 (89,65%) hombres y 3 (10,35%) mujeres, de edad comprendida entre 17 y 49 años, los cuales se dividieron y se clasificaron para el tratamiento de acuerdo a la valoración de la clasificación de Garcia- Elias modificado

El Grupo abarco tratamiento conservador definitivo 11 casos(39,28 %), tratamiento quirúrgico 17 (60,71%)reducción cerrada con agujas (paralelas, intraarticulares), 5 paciente tras el fallo del tratamiento conservador

Resultado: El tiempo medio de seguimiento fue 12 meses. El retorno a la actividad normal de media es de 5,5 semanas. Alrededor de 10 meses de seguimiento, la puntuación media de dolor fue 3,5, DASH rápido fue 6,36, y la fuerza total de agarre fue del 90%, TAM del quinto rayo fue el 95% del lado contralateral. Hubo 5 desplazamientos que fueron operado.

Conclusion: Hay diferencia significativa a favor del tratamiento quirúrgico todos los pacientes recuperaron excelente rango de movimiento y función. Ninguno de los pacientes quirúrgico tenía desplazamiento pero se observa 1 caso de infección superficial respecto al grupo conservador en la cual el dolor y deformidad es mas frecuente. Se observa consolidación de todas las fracturas. Recomendamos otros estudios

Título: **DIAGNÓSTICO DIFERENCIAL DEL DOLOR INESPECÍFICO EN EXTREMIDADES INFERIORES EN EL NIÑO, A PROPÓSITO DE UN CASO.**

Autores: García Sanz, A. Manzarbeitia Arroba, P. Sanchez Rios, MC. Lozano Hernanz, B.

Introducción: El dolor en las EEII en un niño es un motivo frecuente de consulta. Entre los diagnósticos diferenciales se incluye: patología traumática, infecciosa, neoplasia, inflamatoria, congénita y neuromuscular. Se necesita una buena anamnesis y realización de pruebas complementarias.

La patología infecciosa es relativamente infrecuente en la infancia.

Pueden lesionar tanto el cartílago de crecimiento como las articulaciones, pudiendo ser causa de secuelas permanentes.

Material y métodos: A los 3 años de edad acude a urgencias por contusión de tobillo. A las 2 semanas vuelve por cuadro de celulitis.

Ecografia: colecciones intramusculares 14 x 34 x 65 mm, 13 x 29 x 29 mm y 8 x 19mm en region anteromedial de pierna derecha. El 06/09/2014 se realiza drenaje de lesiones. Cultivo positivo para staphylococcus aureus.

El 30/09/2014 ingresa por cuadro de osteomielitis de tibia derecha. Se realiza drenaje de foco de osteomielitis y de abceso, y curetaje a través de ventana ósea.

El 06/11/2014 se realizan tres ventanas óseas, superior, media y distal en tibia con curetaje, lavado y fresado de tibia respetado las zonas fisarias.

Resultados: Se sigue en consultas externas con mejoría clínica, se realiza seguimiento radiográfico y de RMN, sin apreciarse zonas de secuestro. Dada la buena evolución del paciente se da el alta.

Conclusiones: Ante un niño con dolor inespecífico, es necesario la realización de una correcta anamnesis para el diagnóstico diferencial, ya que este incluye patologías potencialmente graves, y la realización de pruebas complementarias específicas.

El diagnótico temprano de la osteomiletis conlleva a una disminución de la posibilidad de complicaciones.

Título: **VALORACIÓN DEL NIÑO POLITRAUMATIZADO, A PROPÓSITO DE UN CASO**

Autores: García Sanz, A. Manzarbeitia Arroba, P. Sanchez Ríos, MC. Gutierrez García, M.

Introducción: La mortalidad en el niño politraumatizado es del 10%.

Exploración exhaustiva y sistematizada de cabeza a pies y las pruebas complementarias necesarias para el diagnóstico de lesiones que han podido pasar desapercibidas.

Material y métodos: Niña de 13 años, el 26/02/2015 ingresa tras accidente de tráfico. A su llegada presenta miembro inferior izquierdo hipoperfundido, isquemia arterial, disección de arteria poplitea, se realiza by-pass con v. safena derecha, colocación de fijador externo para fractura de fémur y tibia y fasciotomías.

05/03/2015, reducción de fractura bifocal de cubito y radio mediante placa de cúbito y radio.

6/03/2015, se retira FE, síntesis de fémur con clavo T2 y de fractura bifocal de tibia con 3 nancys. Equino rígido, se coloca botín de escayola.

Retracción isquémica de Volkmann. 15/04/2015, se realiza zetaplastias de FPL, FDP y FDS de 2º a 5º dedo de mano derecha, EMO de tibia y epifisiodesis de cara interna con grapa de Blount.

Resultados: Seguimiento de secuelas en consultas externas. Buena evolución clínica, independiente para la marcha y el vestido. En julio de 2016, corrección de antecurvatum y malrotación de tibia y pie equino izquierdos, artrodesis de tobillo izquierdo, tenotomía aquílea y osteotomia cupuliforme de tercio medio de tibia.

Conclusiones: Los politraumarismos son una fuente importante de mortalidad en nuestro medio. Priorización para la valoración de lesiones vitales, y una evaluación exhaustiva de las lesiones. Pueden presentar secuelas que van a precisar reintervenciones para la mejoría funcional del paciente.

Título: **OSTEOCONDROMATOSIS MÚLTIPLE. MANEJO DE DEFORMIDADES ANGULARES EN LA ADOLESCENCIA**

Autores: Nieto Gil A, Martínez Rodríguez A.S, Gómez Navalón L.A

Objetivos: La osteocondromatosis múltiple es una enfermedad que se manifiesta clínicamente en la primera y segunda década de vida, tiene carácter hereditario, con clara predilección por el sexo masculino. Se caracteriza por acortamiento y deformación de miembros y masas óseas palpables. Su crecimiento es máximo en la etapa puberal frenándose cuando finaliza el crecimiento de la placa fisaria.

Material y métodos: Presentamos el caso de una paciente de 15 años con deformidad severa en valgo a nivel de miembros inferiores secundaria a dicha enfermedad.

Analizaremos la planificación preoperatoria llevada a cabo y como se optó por cirugías tan dispares como una osteotomía varizante de tibia con fijador externo en miembro inferior derecho y una osteotomía varizante de fémur distal con placa en el izquierdo.

Resultados: Realizada una intervención en cada extremidad se corrigieron ejes y se obtuvo una gran mejoría tanto clínica como radiológica.

Conclusiones: Aunque lo ideal en éste tipo de pacientes sería un manejo desde edades más tempranas, controlando y modificando el crecimiento, en ocasiones nos llegan a consultas pacientes con deformidades plenamente establecidas.

Una buena planificación preoperatoria y un buen cálculo de ejes, nos puede ayudar a determinar el mejor nivel de osteotomía correctora y la mayor corrección con el mínimo gesto.

Título: **COMPLICACIÓN TRAS BIOPSIA DE QUISTE ÓSEO ESENCIAL. CASO CLÍNICO.**

Autores: Nieto Gil A, Martínez Rodríguez A.S, Gómez Navalón L.A

Objetivos: El quiste óseo esencial es la tumoración benigna más frecuente en la infancia que afecta a las metáfisis de huesos largos, siendo la afectación típica en húmero y fémur proximal. El diagnóstico es básicamente radiológico tras fractura patológica o como hallazgo casual.

Analizaremos los riesgos, beneficios y complicaciones de cada una medidas de tratamiento tanto conservador como quirúrgico.

Material y método: Presentamos un caso (localización fémur proximal en paciente de 5 años) en el que además de la fractura patología típica de presentación se produjo una nueva, posteriormente, como complicación tras una punción.

Analizaremos los pasos de tratamiento que se siguieron y las complicaciones de una intervención tan poco invasiva como la infiltración con corticoides.

Resultados: Al año el paciente presenta buena consolidación radiológica y se encuentra clínicamente asintomático. Sin embargo ha precisado de más de 3 meses de inmovilización, pasar 4 veces por quirófano y tratamiento rehabilitador especializado por la rigidez secundaria.

Título: **TRATAMIENTO DE FRACTURAS DE CALCÁNEO MEDIANTE REDUCCIÓN ABIERTA Y FIJACIÓN INTERNA CON TORNILLOS.**

Autores: Gutiérrez García. Marta, Triviño Sánchez- Mayoral, Víctor. Manzarbeitia Arroba. Paloma, Madruga Sanz. Jose María, Laredo Rivero, Rafael. Westminster, Riche

Introducción: Las fracturas de calcáneo son una lesión común en nuestro medio. La cirugía para fracturas desplazadas con afectación articular continúan siendo un reto para el traumatólogo ya que la morbilidad por complicaciones quirúrgicas son elevadas y a veces catastróficas. Lograr una congruencia articular y restaurar la anatomía normal del hueso evitando complicaciones son los objetivos principales en el tratamiento de estas lesiones.

Objetivos: Evaluar los resultados clínicos y funcionales de fracturas de calcáneo tratadas mediante reducción abierta y fijación interna con tornillos canulados de compresión, valorando la aparición de complicaciones derivadas de la técnica quirúrgica.

Material y métodos: Revisión retrospectiva de pacientes con fractura de calcáneo intervenidos

quirúrgicamente mediante reducción abierta y síntesis con tornillos canulados. Se realizó síntesis articular mediante tornillos transversales y soporte de la misma con tornillos en conformación cruzada en tres planos más aporte de injerto óseo. Se excluyeron fracturas no articulares, abiertas o patológicas. Se registraron datos epidemiológicos de los pacientes incluidos así como la medición radiológica. Los resultados funcionales se evaluaron mediante las escalas AOFAS y Maryland, y el dolor mediante la escala EVA.

Resultados: De los pacientes incluidos (n=20), la mayoría fueron hombres, con edad media de 45,6 años. Dos pacientes sufrieron una lesión bilateral. Hubo 4 fracturas tipo II (20%), 4 de tipo III (20%) y 8 de tipo IV (40%) según la escala de Sanders, y 4 de ellas no clasificadas por falta de TC prequirúrgico. La anatomía radiológica normal se restituyó en el 85% de los pacientes. Se consiguieron resultados funcionales buenos o excelentes en el 77% de los casos, y 1,9 puntos de media en la escala EVA. 2 pacientes sufrieron complicaciones mayores, necesitando reintervención 1 (5%) de ellos.

Conclusión: El tratamiento mediante reducción abierta y síntesis con tornillos canulados de compresión permite restaurar la anatomía limitando notablemente la aparición de complicaciones al reducir la exposición del material, y conseguir unos buenos resultados clínicos y funcionales.

XXVII CONGRESO SCMCOT

Sociedad Castellano Manchega de Cirugía Ortopédica y Traumatología

Solicitada acreditación por la Comisión de Formación Continuada de las profesiones sanitarias de Castilla- La Mancha , exp. P2018-10103. 0,9 créditos
Solicitada Declaración de Actividad de interés Sanitario
Validado por el Código Fenin https://fenincodigoetico.org/evento/scmcot/

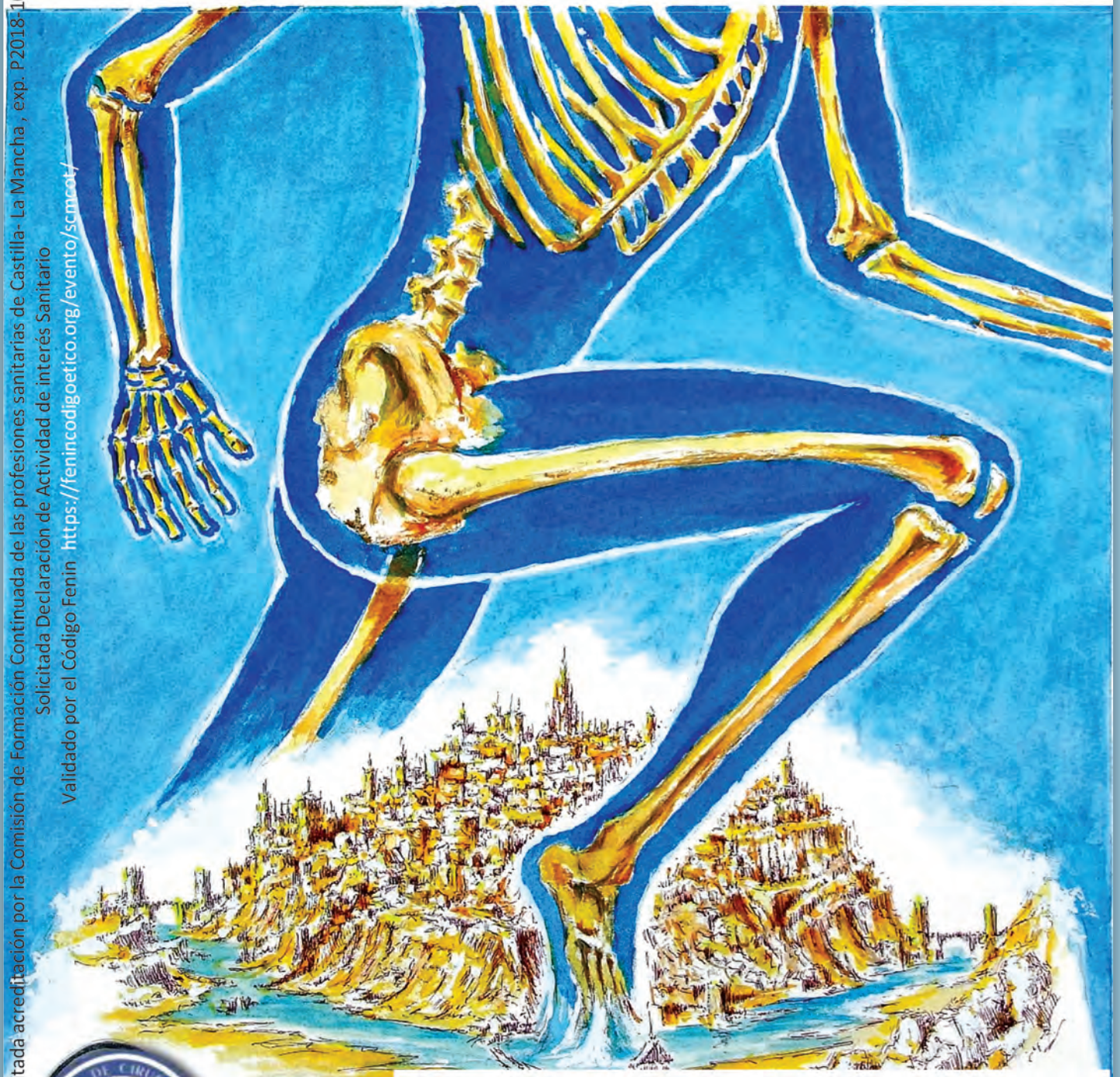

21 y 22 de junio de 2018

Escuela de Administración Regional Toledo

COMPLEJO HOSPITALARIO DE TOLEDO

Comisión de Formación Continuada
SISTEMA NACIONAL DE SALUD

XXVII Congreso Castellano Manchego de Cirugía Ortopédica y Traumatología

Queridos amigos:

Los próximos días 21 y 22 de junio de 2018 vamos a celebrar en Toledo el XXVII Congreso de la Sociedad Castellano Manchega de Cirugía Ortopédica y Traumatología.

Este año vamos a tener el placer de contar junto a nosotros con la Enfermería de Traumatología de nuestra Comunidad Autónoma, en su II Congreso Regional.

El programa médico va a constar de dos mesas de médicos internos residentes y cuatro mesas de médicos especialistas, en las que con un formato similar al de los años anteriores, trataremos temas seleccionados de nuestra especialidad.

Vamos a contar con la participación de muchos de vosotros, así como de invitados nacionales e internacionales, y entre todos, seréis los protagonistas del éxito del Congreso.

El programa de Enfermería también ha sido cuidadosamente confeccionado, con la ilusión de los organizadores para conseguir la mayor participación posible de todos los hospitales. Consta de tres mesas de ponencias y dos talleres prácticos del máximo interés.

Nos vamos a reunir en Toledo, en unas fechas en las que la ciudad estará preparada para recibiros a todos como os merecéis y en la que esperamos que disfrutéis esos días de su gastronomía, sus calles, sus iglesias, mezquitas y sinagogas.

Desde el Servicio de Cirugía Ortopédica y Traumatología del Complejo Hospitalario de Toledo, os invitamos a participar con vuestra presencia y con vuestros trabajos.

Nosotros estamos muy ilusionados con contar con todos vosotros y esperamos saludaros personalmente muy pronto.

Recibid un cordial saludo,

José Cotarelo Pérez
Presidente del Comité Organizador

Comité Organizador

Dr. José Cotarelo Pérez
Dr. Jesús Santiago de Blas
Dr. Javier Moreno Pérez
Dr. Rafael Laredo Rivero
Dra. María Ángeles Gómez Bermejo

Comité de Honor

Sr. D. Emiliano García-Page Sánchez
Presidente de Castilla la Mancha
Sr. D. Jesús Fernández Sanz
Consejero de Sanidad, JCCM
Sra. Dña. Milagros Tolón Jaime
Alcaldesa de Toledo
Sr. D. Álvaro Gutiérrez Prieto
Presidente Diputación Provincial de Toledo
Sr. D. Juan Blas Quilez
Director Gerente, Complejo Hospitalario de Toledo
Sra. Dña. Regina Leal Eizaguirre
Directora Gerente SESCAM
Sra. Dña. Natividad Lain Terés
Presidenta Colegio Oficial de Médicos de Toledo
Sr. D. Roberto Martín Ramírez
Presidente del Colegio de Enfermería de Toledo

Comité Científico

Dr. José Madruga Sanz
Dr. Miguel Peral Alarma
Dr. Antonio Rey López
Dr. Isidro Rivera Vaquero
Dr. Juan Antonio Herrera Molpeceres
Dr. Adrián Aleix Llaquet Leiva
Dr. Roberto Cibantos Martínez
Dra. Sandra Guijarro Leo
Dr. Enrique Sánchez Muñoz
Dra. Leticia Alarma Barcia
Dra. María Torrejón de la Cal
Dr. Nahuel Barquero González
Dra. Beatriz Lozano Hernanz
Dr. Victor Triviño Sánchez Mayoral

XXVII Congreso Castellano Manchego de Cirugía Ortopédica y Traumatología

21 de junio

15:30 h. Recogida de documentación

16:00-17:15 h. MESA DE COMUNICACIONES AL CONGRESO I
6 comunicaciones de 10 minutos. 15 minutos de discusión
❑ **Moderadora:** Dra. Leticia Alarma Barcia
F.E.A. del Servicio de COT del C. H. Universitario, Toledo

17:30 – 18:45 MESA DE COMUNICACIONES AL CONGRESO II
6 comunicaciones de 10 minutos cada una. 15 minutos de discusión
❑ **Modera:** Dr. Jose Antonio Cotillo Torres
Jefe de Servicio de COT del Hospital Virgen de Altagracia, Manzanares

22 de junio

08:30 – 10:00 MESA DE PATOLOGÍA DE COLUMNA
2 ponencias de 15 minutos. 60 minutos de controversias
❑ **Moderadores:** Dr. Javier Moreno Pérez, Jefe de Sección, C. H. Universitario, Toledo
Dr. Eloy Portero Martínez, F.E.A. del Servicio de COT del C. H. Universitario, Albacete

- **Consideraciones acerca del "Alineamiento Sagital"**
  Dr. Vicente García González, F.E.A. del Servicio de COT, Hospital La Mancha Centro, Alcázar de San Juan
- **Fracturas toraco-lumbares. Utilidad del abordaje simultáneo.**
  Dr. Pablo Mario Sirna. Sustenta, Centro de Estudio y Tratamiento de Patología de la Columna Vertebral, Buenos Aires, Argentina

➢ **Controversias**
Dr. Nahuel Barquero González. F.E.A. del Servicio de COT del C. H. Universitario, Toledo

❑ **Moderador:** Dr. Pablo Mario Sirna
1. **Prevención y tratamiento de las complicaciones inmediatas en la cirugía de columna vertebral**
2. **Síndrome del segmento adyacente, ¿cómo lo tratamos?**
3. **¿Cuándo considerar la cementación vertebral?**
4. **¿Cuándo usar tornillos pélvicos?**
5. **¿Instrumentación ante una infección?**
6. **Discopatía degenerativa.**

10:00 INAUGURACIÓN OFICIAL DEL CONGRESO

❖ **10:30 - 11:00 Café Descanso**

XXVII Congreso Castellano Manchego de Cirugía Ortopédica y Traumatología

22 de junio

11:00 - 12:30 MESA DE ARTROPLASTIAS
4 ponencias de 15 minutos. 30 minutos de debate
❑ **Moderadores:** Dr. Pedro Zorrilla Ribot, Jefe de Servicio COT del H. G. Universitario, Ciudad Real.
Dra. María Ángeles Gómez Bermejo, F.E.A. del Servicio de COT, C. H. Universitario, Toledo

- **Artroplastia de rodilla por navegación, ¿podemos mejorar nuestros resultados respecto a la artroplastia convencional?**
  Dr. Luis Pagés Ortiz. F.E.A. del Servicio COT, Hospital de Almansa
- **Infecciones protésicas: avances en el diagnóstico.**
  Dr. Adrián Aleix Llaquet Leiva. F.E.A. del Servicio COT, C. H. Universitario, Toledo
- **Artroplastia de revisión femoral**
  Dr. José Luis Quijada Rodríguez. Jefe de Servicio COT, Hospital Virgen de la Luz, Cuenca
- **Grandes defectos acetabulares: qué hacer**
  Dr. Basilio de la Torre Escudero. Jefe de Servicio COT, H. U. Ramón y Cajal, Madrid

12:30 - 14:00 PATOLOGÍA DE MANO, MUÑECA Y CODO
4 ponencias de 15 minutos. 30 minutos de debate
❑ **Moderadores:** Dr. Chao-Yuan Fang Chen, F.E.A. del Servicio COT, Hospital Ntra. Señora del Prado, Talavera de la Reina
Dr. Roberto Cibantos Martínez, F.E.A. del Servicio COT, C. H. Universitario, Toledo

- **Fracturas de radio distal. ¿Podemos hacerlo mejor?**
  Dr. Carlos Morales Sánchez-Migallón. F.E.A. del Servicio COT, H. G. Universitario, Ciudad Real
- **Fracturas-luxaciones del carpo, ¿Hay algo nuevo?**
  Dr. Indalecio Gracia Rodríguez. F.E.A. del Servicio COT, C. H. Universitario, Albacete
- **Patología radiocubital distal. Avances**
  Dr. Rafael Laredo Rivero, F.E.A. del Servicio COT, C. H. Universitario, Toledo
- **Prótesis de cúpula radial. ¿Qué complicaciones puedo tener?**
  Dr. José Tabuenca Durnortier, Jefe de Servicio COT, H. U. Quirón Pozuelo, Madrid

❖ **14:00 – 16:00 Comida de Trabajo**

16:00 – 17:30 PATOLOGÍA ARTROSCÓPICA DE RODILLA
4 ponencias de 15 minutos. 80 minutos de debate

❑ **Moderadores:** Dr. Ricardo Crespo Romero. Jefe de Servicio COT, Hospital La Mancha Centro, Alcázar de San Juan
Dr. Antonio Rey López. F.E.A. del Servicio COT, C. H. Universitario, Toledo

- **Reconstrucción del ligamento patelofemoral medial en el tratamiento de la inestabilidad rotuliana ¿Qué puede irnos mal y cómo podemos evitar esas complicaciones?.**
  Dra. Raquel Peñuela Candel. F.E.A. del Servicio COT, H. La Mancha Centro

XXVII Congreso Castellano Manchego de Cirugía Ortopédica y Traumatología

22 de junio

16:00 – 17:30 PATOLOGÍA ARTROSCÓPICA DE RODILLA (Continuación)

- **Rigidez en la ligamentoplastia LCA. ¿Cómo evitarla?, ¿Qué hacer cuando aparece?**
  Dr. Enrique Sánchez Muñoz. F.E.A. del Servicio COT C. H. Universitario, Toledo.
- **Dolor persistente o agravado tras la meniscectomía parcial. ¿Fallo de la indicación, la técnica o el diagnóstico? ¿Qué opciones nos quedan tras la artroscopia fallida?**
  Dr. Ramón Calatrava Romero. Jefe de Servicio COT, Hospital General de Tomelloso.
- **Ligamento anterolateral de rodilla en lesiones de LCA, ¿cuándo están indicados?, ¿realmente hay evidencia de su superioridad en clínica?**
  Dr. Álvaro Minuesa Asensio. Jefe de Servicio COT , FRATERNIDAD-MUPRESPA, Madrid.

17:30 - 18:30 DEFENSA DE CARTELES CIENTÍFICOS
❑ Dra. Águeda Cuesta García. Jefe de Servicio COT, Hospital General, Hellín

18:30 - 19:30 ASAMBLEA ANUAL SCMCOT

❖ **21:00 CENA DE CLAUSURA**
Entrega de premios a las mejores comunicaciones
Fin del Congreso

Junta Directiva SCMCOT

Presidente
Dr. Ernesto Franco Peris
Vicepresidente
Dr. José Cotarelo Pérez
Secretario, Tesorero
Dr. Luis M. Pagés Ortiz
Director de la Revista
Dr. Ernesto Franco Peris

aap

MBA®

in

www.mba.eu