Acta Ortopédica Castellano-Manchega

Número 15
Año 2015

Incluida en IMBIOMED www.imbiomed.com

Revista de la Sociedad Castellano-Manchega
Cirugía Ortopédica y Traumatología

ACTA ORTOPÉDICA CASTELLANO-MANCHEGA

Revista de la Sociedad Castellano-Manchega de Cirugía Ortopédica y Traumatología

www.scmcot.com

Presidente: Dr. Ricardo Fuster Acebal
Vicepresidente: Dr. Ernesto Franco Peris
Secretario: Dr. Luís Matías Pagés Ortiz

Director Editorial: Dr. Ernesto Franco Péris

Consejo de Redacción:
Dr. Plácido Jimenez Ortega
Dr. Blas González Montero
Dr. Pedro Zorrilla Ribot
Dr. Luís Pagés Ortiz
Dr. Damián Mifsut Miedes
Dra. Belén Cutillas Ybarra
Dr. Ernesto Franco Peris

Dirección Editorial: efrancop@sescam.jccm.es

Depósito Legal: M-47251-2009
ISSN: 1576 – 5512

Esta publicación no puede ser reproducida total o parcialmente por ningún medio sin la autorización expresa por escrito de los editores.

Soporte válido publicitario. Consejería de Sanidad. JCCM

INSTRUCCIONES PARA LOS AUTORES

Actualizadas en Noviembre de 2009

Acta Ortopédica Castellano-Manchega, revista oficial de la Sociedad Castellano-Manchega de Cirugía Ortopédica y Traumatología, publica artículos científicos relacionados con el estudio del aparato locomotor y su patología. Se incluyen trabajos originales, revisiones o actualizaciones de un tema, casos clínicos y opiniones personales en la sección de "Cartas al Director". Asimismo pueden publicarse noticias relacionadas con la Sociedad y que se consideren de interés para sus miembros. Como normativa general, nuestra publicación se atendrá a las instrucciones internacionales para las revistas biomédicas, conocidas como "estilo Vancouver".

Requisitos

Los trabajos deberán enviarse en soporte electrónico por correo electrónico. El archivo de texto en formato Word, las tablas y gráficos en formato Excel y las imágenes en formato jpg, todos ellos en archivos independientes del texto.

Manuscrito

• El trabajo se ordenará como sigue: página del título, resumen, summary, introducción, métodos, resultados, discusión, agradecimientos, bibliografía, tablas, pies de figura y figuras, siendo numeradas las páginas consecutivamente, empezando por la del título.
• Las abreviaciones deben ser evitadas, exceptuando las unidades de medida. Evite el uso de abreviaciones en el título y en el sumario. El nombre completo al que sustituye la abreviación debe preceder al empleo de ésta, a menos que sea una unidad de medida estándar. Las unidades de medida se expresarán preferentemente en Unidades del Sistema Internacional (Unidades SI). Las unidades químicas, físicas, biológicas y clínicas deberán ser siempre definidas estrictamente.

Páginas del título

• Título completo (conciso e informativo), los nombres de los autores (inicial del nombre y apellido completo), el nombre y la localización del departamento o institución donde se realizó el trabajo. Y el reconocimiento de cualquier beca o soporte financiero. En caso de remitir notas clínicas, solo se admitirán un máximo de 5 autores.
• Correspondencia: Incluir el nombre completo, e-mail si se dispone, y la dirección postal completa de primer autor.

Resumen

• No superará las 150 palabras indicando el propósito de estudio o investigación, lo esencial del material, y de los métodos, hallazgos principales y conclusiones de más relieve.

Summary

• Es una traducción correcta del resumen al inglés. Se escribirá en hoja aparte donde también figure el título del trabajo en inglés.

Introducción

• Deben mencionarse claramente los objetivos del trabajo, se enfocará brevemente el tema evitando recuerdos históricos.

Métodos

• Se describirán en detalle para que puedan ser evaluados y repetidos por otros investigadores.
• Las normas éticas seguidas por los investigadores tanto en estudios en humanos como en animales se describirán brevemente. Los estudios en humanos deben contar con la aprobación expresa del comité local de ética y de ensayos clínicos, y así debe figurar en el manuscrito. Si se trata de una metodología original, se explicarán las razones que han conducido a su empleo y se describirán sus posibles limitaciones.
• Exponer los métodos estadísticos empleados. Los estudios contarán con los correspondientes experimentos o grupos control; en caso contrario se explicarán las medidas utilizadas para evitar los sesgos y se comentará su posible efec-to sobre las conclusiones del estudio.

Resultados

• Los resultados deber ser concisos y claros, e incluirán el mínimo necesario de tablas y figuras. Se presentarán de modo que no exista duplicación y repetición de datos en el texto y en las figuras y tablas.

Discusión

• Se destacarán los aspectos nuevos e importantes del trabajo, comentará los hallazgos propios con relación con los de otros trabajos previos, así como las diferencias entre los resultados propios y los de otros autores. Las hipótesis y las frases especulativas quedarán claramente identificadas. La discusión no contendrá resultados nuevos y tampoco será mera repetición de los resultados.

Bibliografía

• Las citas bibliográficas se identificarán en el texto mediante números arábigos entre paréntesis.
• Se escribirán a doble espacio y se numerarán consecutivamente en el orden de aparición en el texto.
• Las comunicaciones personales y los datos no publicados no deben aparecer en la bibliografía (se pueden citar entre paréntesis en el texto).
• Las abreviaciones de las revistas se ajustarán a las que utiliza el Index Medicus de la National Library of Medicine.

1. Artículo **en revista estándar**: Apellido e inicial de cada autor (si son más de seis, relacionar los seis primeros, seguido de "et al."); título original del artículo; abreviatura del nombre de la revista; año de publicación; volu- men; primera y última página del trabajo. Seitz WH: Complications and problems in the management of distal radius fractures. Hand Clin 1994;10:117-23.
2. Autor corporativo: Hip fracture. A multicenter study. Collaborative Osteoporosis Grup. Clin Orthop Relat Res. 2000;400:500-6.
3. No aparece autor: Alcohol drinking and cancer of the lung (editorial). BMJ 1985; 284:730.
4. Volumen con suplemento: López F, Pérez G. Estudio epidemiológico sobre fractura de cadera. Rev Esp Cir Osteoart 1988:20 supl 5:75-8.
5. Identificación del tipo de artículo: López E, Pérez JM. DDAVP and open heart surgery (letter). Anaesthesia 1989; 44:363-4. Furhman SA, Joiner KA. Binding of the third component of complement C3 by toxoplasma gon- dii (abstract). Clin Res 1987; 35:475A.
6. Número sin volumen: Rodríguez E. Sistemas de Salud y desarrollo. Quadern CAPS. 2008;29:4-10.

LIBROS Y OTRAS MONOGRAFÍAS

7. Autor/es Personal/es: Pérez JH, López WJ. Hip Fracture and their treatment. Wurzburg: Springer Verlag: 2000.
8. Editores, citados como autores: Rodríguez HC, García M, editores. Hip fracture. New York: Springer-Verlag; 2000.
9. Capítulo de un libro: García L, López MN. Pretrochanteric fractures . En: Sodeman WA Jr. Sodeman WA, editores. Pathologic physiology: mechanisms of disease. Philadelphia: Saunders; 2000. p. 547-72.
10. Actas de un congreso: Pérez VL, editor. Hip Fracture treatment. Proceedings of the Firts AMA National Conference on Child Abuse and Neglect: 2000 Mar 30-31: Chicago: American Medical Association; 2000.
11. Comunicación o ponencia de un congreso: García NH. Hip Fractures treatment. En: Gammage RB, Kaye SV, editores. Indoor and human health. Proceedings of the seventh Life Sciences Symposium: 2000 Oct 29-31; Knoxville (TN). Chealsea (MI). Lewis 2000;69-78.
12. Informe científico y técnico: Pérez T. Total hip replacement device. Bethesda (MD); National Institutes of Health. National hip and knee institute; 2000 Apr. Report No.; NIH-NHLI 69-2185-4.

OTROS MATERIALES PUBLICADOS

13. Tesis doctorales: López F. Alargamiento óseo en conejos [tesis doctoral]. Valencia, Universidad de Valencia, 2000.
14. Artículo de periódico: García B, Pérez B. Hip fractures treatment. The Washinton Post 2000; Sect A:2 (col 5).
15. Citas extraídas de internet: Pérez P, García K. Hip fracture treatment (online). Disponible en: http://www.hip-fracture.ac.uk/ service-depts/lis/LIS_Pub/harvards.

MATERIAL NO PUBLICADO

16. En prensa: Pérez HB, García JA. The treatment of intertrochanteric fractures. Acta Ortopédica Castellano-Manchega. En prensa.
17. Material Legal: Ley de Prevención de Riesgos laborales. L.N. 1 31/1995 (8 noviembre 1995).
18. Artículo de revista en formato electrónico: Pérez A, García R. New technologies in medicine and medical journals. BMJ [edición electrónica]. 2009 [citado 14 enero 2009]; 319 [aprox. 1 pág.]. Disponible en: http://www.bmj.com/cgi/content/full/4319/77220/0.
19. Material audiovisual: Prótesis de Cadera: novedades [videocasete] Madrid: Aula de Formación; 2008.

Tablas

• Deberán escribirse a doble espacio en hojas separadas, y se identificarán de forma consecutiva con un número arábigo. Llevarán un título en la parte superior y deben contener notas explicativas al pie.

Pies de figura

• Los pies de figura se escribirán a doble espacio y las figuras se identificarán con números arábigos que coincidan con su orden de aparición en el texto.
• El pie contendrá la información necesaria para interpretar correctamente la figura sin recurrir al texto.

Figuras

• Deben remitirse en formato de imagen JPG de suficiente calidad para su reproducción.
• Las figuras no repetirán datos ya escritos en el texto.
• Se eliminarán tanto el nombre como los datos que identifiquen al paciente.
• Las ilustraciones en color sólo se enviarán si contribuyen de forma excepcional a la comprensión del artículo.

Responsabilidades éticas

• Cuando se describen experimentos realizados en seres humanos se debe indicar si los procedimientos seguidos se conformaban a las normas éticas del comité de experimentación humana responsable (institucional o regional) y la Declaración de Helsinki de 1975, revisada en 1983. No se deben utilizar nombres, iniciales o números de hospital, sobre todo en las figuras. Cuando se describen experimentos en animales se debe indicar si se han seguido las pautas de una institución o consejo de investigación internacional o una ley nacional reguladora del cuidado y la utilización de animales de laboratorio.
• Permiso de publicación por parte de la institución que ha financiado la investigación.
• La revista no acepta material previamente publicado. Los autores son responsables de obtener los oportunos permisos para reproducir parcialmente material (texto, tablas o figuras) de otras publicaciones. Estos permisos deben solicitarse tanto al autor como a la editorial que ha publicado dicho material.
• Conflicto de intereses: la revista espera que los autores declaren cualquier asociación comercial que pueda suponer un conflicto de intereses en conexión con el artículo remitido.
• Autoría. En la lista de autores deben figurar únicamente aquellas personas que han contribuido intelectualmente al desarrollo del trabajo. Haber ayudado en la colección de datos o haber participado en alguna técnica no son por sí mismos criterios suficientes para figurar como autor.
• Acta Ortopédica Castellano-Manchega declina cualquier responsabilidad sobre posibles conflictos derivados de la autoría de los trabajos que se publican en la Revista.

Consentimiento informado

• Los autores deben mencionar en la sección de métodos que los procedimientos utilizados en los pacientes y controles han sido realizados tras obtención de un consentimiento informado.

Garantías y Cesión de derechos a propiedad intelectual

• El envio de sus trabajos, incluyendo gráficos, diseños o ilustraciones etc., supondrá la aceptación de las siguientes condiciones: El autor garantiza que su artículo remitido a la revista Acta Ortopédica Castellano-Manchega para su publicación, es original, inédito y de su autoría, y que no ha sido publicado con anterioridad ni remitido simultáne amente a ninguna otra editorial para su publicación. Igualmente, el autor garantiza, bajo su responsabilidad, que ostenta todos los derechos de explotación sobre los trabajos, que en ningún caso éstos vulneran derechos de terceros y que, en el caso de que supongan la explotación de derechos de terceros, el autor ha obtenido la correspondiente autorización para explotarlos y autorizar su explotación por parte de Acta Ortopédica Castellano-Manchega. Así mismo, el autor garantiza que los trabajos que remite a Acta Ortopédica Castellano-Manchega no incumplen la normativa de protección de datos de carácter personal. En especial, garantiza haber obtenido la previa autorización y el consentimiento previo y escrito de los pacientes o sus familiares para su publicación, cuando dichos pacientes sean identificados en sus trabajos o cuando la información publicada les haga fácilmente identificables.
• Cesión de derechos de explotación. El autor cede en exclusiva a la Sociedad Castellano-Manchega de Cirugía Ortopédica y Traumatología (SCMCOT) con facultad de cesión a terceros, todos los derechos de explotación que deriven de los trabajos que sean aceptados para su publicación en la revista Acta Ortopédica Castellano-Manchega, así como en cualequiera de los productos derivados de ésta, y, en particular, los de reproducción, distribución, comunicación pública (incluida la puesta a disposición interactiva) y transformación (incluidas la adaptación, la modificación y, en su caso, la traducción), para todas las modalidades de explotación (a título enunciativo y no limitativo: en formato papel, electrónico, on line, soporte informático o audiovisual, así como en cualquier otro formato, incluso con finalidad promocional o publicitaria y/o para realización de productos derivados), para un ámbito territorial mundial y para toda la duración legal de los derechos prevista en el vigente Texto Refundido de la Ley de Propiedad Intelectual. En consecuencia, el autor no podrá publicar ni difundir los trabajos que sean seleccionados para su publicación en la revista Acta Ortopédica Castellano-Manchega, ni total ni parcialmente, ni tampoco autorizar su publicación a terceros, sin la preceptiva previa autorización expresa, otorgada por escrito, de la SCMCOT.

Información adicional

• Los juicios y opiniones expresados en los artículos y comunicaciones publicados en la revista son del autor/es, y no necesariamente aquéllos del Comité Editorial. Tanto el Comité Editorial como la empresa editora declinan cualquier responsabilidad sobre dicho material. Ni el Comité Editorial ni la empresa editora garantizan o apoyan ningún producto que se anuncie en la revista, ni garantizan las afirmaciones realizadas por el fabricante sobre dicho producto o servicio.

SUMARIO

ACTA ORTOPÉDICA CASTELLANO-MANCHEGA

Diagnóstico y tratamiento de las fracturas de estrés de fémur proximal en deportistas. A propósito de dos casos. 7

La consulta de enfermería en Traumatología y Cirugía Ortopédica. 11

Fractura osteocondral tras luxación de rótula: tratamiento quirúrgico y resultados de dos formas de presentación. 15

Complicaciones en la cirugía percutánea del pie. 19

Estudio radiológico del offset femoral y acetabular en artroplastia no cementada de cadera en el CHUA. Restauración del centro de rotación y longitud 24

Luxación intrarticular inferior de rótula: a propósito de un caso. Revisión de la literatura. . 29

Importancia del tamaño en osteocondromas poplíteos. 33

Sinostosis radio-cubital proximal en la infancia. A propósito de un caso 36

Rotura traumática crónica del tendón del tríceps: caso clínico y revisión de la literatura. . . 40

DIAGNÓSTICO Y TRATAMIENTO DE LAS FRACTURAS DE ESTRÉS DE FÉMUR PROXIMAL EN DEPORTISTAS: A PROPÓSITO DE DOS CASOS.

A. Achaerandio de Nova, L. Sánchez Cózar, D. Gallach Sanchís, P. Jiménez Ortega, J. Martínez Arnaiz, V. García Martín.
Servicio de Cirugía Ortopédica y Traumatología
Complejo Hospitalario Universitario Albacete.

RESUMEN
La incidencia de las fracturas de estrés está aumentando tanto en jóvenes como en adultos por el incremento de la actividad deportiva. Las fracturas de estrés que afectan al cuello femoral representan menos del 5% del total. Presentamos dos casos clínicos de pacientes con una fractura de estrés del cuello femoral con un mismo síntoma inicial: el dolor inguinal. Un síntoma tan inespecífico y de intensidad leve puede producir un retraso diagnóstico que condicione el tratamiento y pronóstico futuro del paciente.

SUMMARY
The incidence of stress fractures is growing among both youth and adults because of the increasing in sport activities. Stress fractures affecting the femoral neck represent less than 5% of these fractures. We present two cases of patients with a stress fracture of the femoral neck with a single symptom: groin pain. Such nonspecific and mild symptom may produce a delayed diagnosis that can influence future treatment and prognosis.

PALABRAS CLAVE

Fracturas de estrés, Cuello femoral, Deportistas.

Correspondencia

Ainara Achaerandio de Nova
ainaraachaerandio1@gmail.com
Servicio de Cirugía Ortopédica y Traumatología. Hermanos Falcó s/n 02006 Albacete

INTRODUCCIÓN

Las fracturas de estrés son una causa frecuente de lesión en deportistas[1-6], cuya incidencia está aumentando progresivamente tanto en jóvenes[7] como en adultos[1, 6-8]. El 80% de ellas ocurren en miembros inferiores[9], y entre el 1-8% en fémur proximal [1, 4, 6, 8-10].

Existen dos tipos de fracturas[10, 11]: por insuficiencia (debidas a una médula ósea poco saludable en unas condiciones fisiológicas normales) y por fatiga (sobrecarga repetida sobre un hueso sano). En estas últimas hay una respuesta anormal del hueso en la que actividad de los osteoclastos supera a la de los osteoblastos, causando un desequilibrio[8] cuya consecuencia son las microfracturas[2, 10]. Si esto progresa, el resultado es una fractura[1, 12].

Por otro lado, el patrón trabecular óseo se organiza en función de las líneas de fuerza a las que el hueso está sometido. En el caso del fémur proximal está formado por trabéculas de compresión y de tensión[13]. La cortical inferointerna a nivel cervicodiafisario está sometida a fuerzas de compresión y en caso de fractura serán fracturas por compresión[10, 14] ; en la cortical superoexterna son de tensión y se producirán fracturas por tensión[10, 14]. Si las fuerzas se mantienen el resultado es una fractura completa del cuello femoral[13].

En este artículo realizamos un análisis retrospectivo del diagnóstico, tratamiento y resultado final de las fracturas de estrés del cuello femoral a raíz de dos casos del Servicio de Traumatología del Hospital General de Albacete.

CASOS CLÍNICOS

Caso 1

Mujer de 31 años, profesora de gimnasia y deportista habitual (practica el running ocasionalmente). Consultó en traumatología por una coxalgia atraumática de mes y medio de evolución que no afectaba a la realización de sus actividades cotidianas. En la exploración la paciente presentaba dolor inguinal con balance articular completo aunque doloroso con las rotaciones. La radiografía de pelvis inicial fue normal. Debido a los factores de riesgo de la paciente para poder presentar una fractura de estrés (sexo femenino, corredora ocasional, de-

portista, raza blanca)[1] y a la clínica insidiosa pero duradera en el tiempo, se solicitó una Resonancia Magnética Nuclear (RMN), siendo diagnosticada de una fractura de estrés del cuello femoral derecho completa no desplazada (Figura 1). Una segunda radiografía al mes de la primera también demostró una zona de esclerosis correspondiente a la fractura (Figura 2).

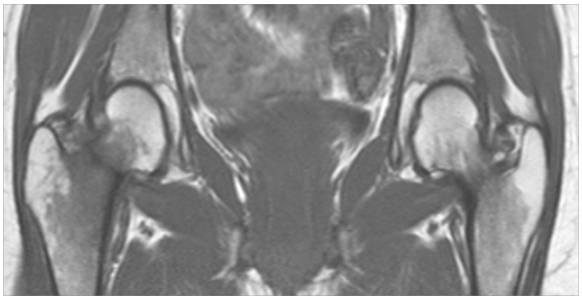

Figura 1. Imagen de RMN: se observa una fractura completa de cuello femoral derecho no desplazada..

Figura 2. Imagen de radiografía anteroposterior de cadera derecha: se observa una zona de esclerosis más marcada en la zona superior del cuello femoral.

.A pesar de tratarse de una fractura por tensión, se optó por un tratamiento ortopédico de reposo y descarga con dos bastones debido a la falta de desplazamiento y a la buena colaboración de la paciente. Se realizó seguimiento ambulatorio con radiografías seriadas. A las tres semanas se autorizó la carga parcial con dos bastones y a las doce semanas se permitió la carga completa. A los seis meses la paciente se encontraba asintomática y a los nueve meses se permitió la reanudación deportiva. Esta paciente no ha desarrollado complicaciones secundarias a la fractura.

Este tratamiento no es apoyado por la mayoría de autores por el alto riesgo de desplazamiento de la fractura dada la localización (cuello de fémur)[2, 3, 5] , alto riesgo de complicaciones, tratarse de una fractura por tensión y completa[1, 11, 15.] Los autores proponen para este caso un tratamiento quirúrgico con tornillos canulados[2, 3] o tornillo-placa[3]. Sin embargo, en fracturas no desplazadas diagnosticadas a tiempo, pacientes elegidos adecuadamente y realizando un buen seguimiento podemos tener éxito con el tratamiento ortopédico (descarga) como demuestra este caso y unas pocas publicaciones[10, 14].

Caso 2

Varón de 29 años valorado por primera vez en urgencias por dolor en miembro inferior izquierdo (MII) desde hace tres semanas tras un esfuerzo relacionado con la realización de ejercicios de marcha. El paciente precisaba una muleta para caminar, tenía movilidad completa pero dolorosa y mínima atrofia del cuádriceps. Fue diagnosticado de distensión muscular de los flexores de la cadera izquierda. A los seis meses, volvió a urgencias por persistencia de la sintomatología que impedía la realización de actividad deportiva. La radiografía puso de manifiesto una pseudoartrosis de una fractura basicervical de fémur izquierdo (Figura 3). Se realizó una osteotomía valguizante subtrocantérea de fémur y estabilización con clavo placa de 135º (Figura 4).

Figura 3. Radiografía anteroposterior de pelvis:se observa una pseudoartrosis de una fractura de fémur izquierdo.

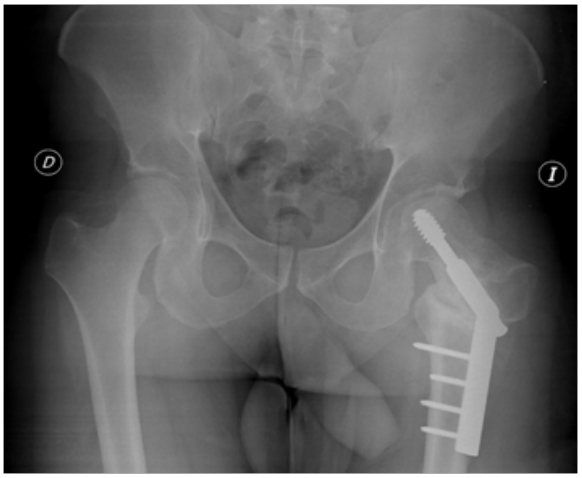

Figura 4. Radiografía anteroposterior de pelvis: se observa el tratamiento realizado.

A los dos meses postoperatorios se permitió natación y deambulación con bastones (dos por la calle y uno en el domicilio). A los cuatro meses el paciente había reanudado la actividad deportiva con dolor sólo en la arrancada y en la revisión de los diez meses postoperatorios se encontraba asintomático.

DISCUSIÓN

Realizar una buena historia clínica y conocer los factores de riesgo de las fracturas de estrés es fundamental[1-3, 5]. Debemos registrar las características del dolor: frecuencia, duración e intensidad y posibles causas. En corredores, el dolor suele comenzar desde el principio de la marcha, y puede aumentar progresivamente hasta el cese de la actividad[9]. Muchos atletas omiten estos síntomas de alarma por su deseo de continuar el entrenamiento. Los factores de riesgo y/o predisponentes para tener una fractura de estrés son el incremento repentino de la duración o intensidad de los ejercicios (el más frecuente), ejercicios de carrera o salto, entrenamientos sin adecuada preparación, mala calidad del calzado, coxa vara, rodilla valga[1] o malalineación, cuello femoral con anteversión aumentada, dismetría de miembros inferiores o escasa masa muscular, tabaco, enfermedad renal crónica, alteraciones endocrinas, infección ósea, radioterapia en el hueso, tumores[1,2.] Además se ha descrito en mujeres atletas la llamada tríada[2, 8] (amenorrea, trastornos de la nutrición y osteoporosis) y la tétrada (los anteriores unidos a disfunción endotelial, que es precursora de enfermedad cardiovascular)[2]. Otros factores de riesgo más discutidos y no consensuados por todos los autores son la raza blanca[1,] edad[1], sexo femenino[1, 5, 13], índice de masa corporal[10] e impringement femoroacetabular[15].

Por otro lado, hay que hacer un diagnóstico diferencial de las causas de dolor inguinal[9], ya que es un síntoma muy inespecífico6. Las más frecuentes son impringement femoroacetabular (CAM, Pincer), impringement extraarticular, rotura del labrum, síndrome de dolor peritrocantérico, pubalgia, tendinopatía del aductor, artritis inflamatoria, necrosis avascular, dolor referido (lumbalgia…)[2]. A pesar de ello, existe una demora diagnóstica media de catorce semanas[9].

Para realizar el diagnóstico primero se solicita una radiografía, que en fases tempranas (dos o tres semanas[5]) suele ser normal[3, 4, 12.] Es una prueba con baja sensibilidad6, menor del 15%[8, 11]. La realización de radiografías seriadas sólo permitirá el diagnóstico en el 50% de los casos[8, 11]. Si la sospecha clínica persiste a pesar de una radiografía normal, está indicada la realización de pruebas complementarias. La RMN es cada vez más utilizada, con muchas ventajas respecto a otras pruebas diagnósticas [5, 11, 16] y considerada patrón oro[6, 9.] Aunque no es el método de elección para lesiones óseas, en ella puedes ver el edema en fases tempranas[8]. También permite hacer diagnóstico diferencial con otras patologías de partes blandas[1] como infecciones y tumores[5.]

El tratamiento depende de la localización y características de la fractura. El cuello femoral es una localización considerada de alto riesgo por la probabilidad de desplazamiento secundario. Si la fractura es producida por fuerzas de tensión, exis-

te mayor riesgo de desplazamiento de la fractura y/o largo tiempo de recuperación, por lo que está indicada la cirugía[1-3, 5, 9]. Si es por compresión, existe estabilidad intrínseca del patrón de fractura, y podría plantearse un tratamiento ortopédico. En la siguiente imagen, se adjunta el algoritmo que propone[17] el Naval Medical Center de San Diego (Figura 5).

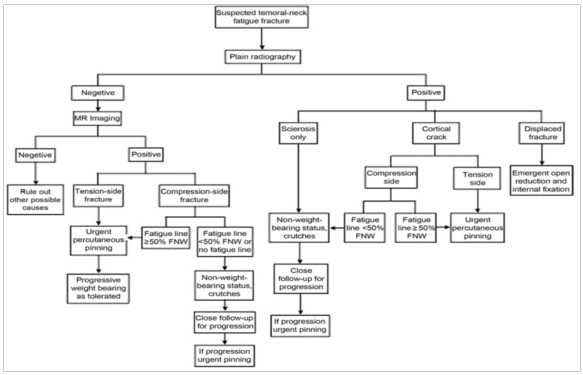

Figura 5. Algoritmo propuesto por el Naval Medical Center de San Diego17.

Las fracturas que pasan desapercibidas sufren alta tasa de complicaciones[11]: el desplazamiento secundario (la más frecuente), retraso de la consolidación o pseudoartrosis[11], refractura, necrosis avascular y artrosis en última instancia.
Para disminuir el número de casos no diagnosticados si el paciente no tiene muchos factores de riesgo, estaría indicado el seguimiento ambulatorio para ver la evolución del dolor, repitiendo radiografías seriadas[3] y otras pruebas de imagen si el dolor persiste. En la actualidad, no está indicado ni es eficiente o viable realizar una RMN de entrada a todos los pacientes con un primer episodio de dolor inguinal.

CONCLUSIONES

Para evitar que las fracturas de estrés pasen desapercibidas, es fundamental una buena historia clínica y registro de los factores de riesgo. Cuando tengamos alta sospecha clínica y radiografías negativas, deberemos solicitar una RMN para confirmar el diagnóstico. No diagnosticar esta patología tiene complicaciones severas como el desplazamiento secundario, sobre todo en las fracturas provocadas por fuerzas de tensión. El tratamiento quirúrgico de las fracturas de estrés en el cuello femoral es el más utilizado por los traumatólogos actualmente.

BIBLIOGRAFÍA

1. McCormick, F, Nwachukwu, BU, Provencher, MT: Stress Fractures in Runners. Clin Sports Med 2012; 31: 291–306.
2. Harris, JD, Chahal, J: Femoral Neck Stress Fractures. Sports Med 2015;23:241-247.
3. Ladero, F, Asenjo, J: Fracturas de cadera en el atleta. Patología del Aparato Locomotor 2005; 3 (4): 286-291.
4. Matheson, GO, Clement, DB, Mckenzie, DC, Taunton, JE, Lloyd-Smith DR, Macintyre, JG: Stress fractures in athletes. A study of 320 cases. Am. J. Sports Med 1987; 15(1): 46-58.
5.Brukner, P, Bennel, K: Stress Fractures in Female Athletes Diagnosis, Management and Rehabilitation. Sports Med 1997; 24 (6): 419-429.
6.Larsen, P, Elsoe, R, Rathleff, MS: A case report of a completely displaced stress fracture of the femoral shaft in a middle-aged male athlete – a precursor of things to come? Physical Therapy in Sports (2015), doi: 10.1016/j.ptsp.2015.09.002.
7. Sprague, S, Slobogean, GP, Scott, T, Chahal, M, Bhandari, M: Young femoral neck fractures: Are we measuring outcomes that matter? Injury 2015: 46;507-514.
8. Maffulli, N, Longo, UG, Denaro, V: Femoral Neck Stress Fractures. J Sports Med 2009; 17:90-93.
9. Kahanox, L, Eberman, LE, Games, KE, Wasik, M: Diagnosis, treatment and rehabilitation of stress fractures in the lower extremity in runners. J Sports Med 2015;6: 87–95.
10. Pihlajamaki, HK, Ruohola, JP, Weckstrom, M, Kiuru, MJ, Visuri, TI: Long-term outcome of undisplaced fatigue fractures of the femoral neck in young male adults. JBJS 2006;88(12): 1574–9.
11. Dargan, D, McCaffrey, D, Kealey, WDC : Pseudarthrosis of femoral neck stress fracture treated with open reduction, sliding hip screw and bone morphogenic protein. International Journal of Surgery Case Reports 3 (2012) 529–532
12.Arenas Planelles, A, Arias Nieto, C, Eslava Echavarren, E, Tejero Ibáñez, A, Garbayo Marturet, AJ, De Pablos Fernández, J: Fracturas por fatiga del cuello femoral: A propósito de un caso tratado quirúrgicamente. Revista española de Cirugía Osteoarticular 2000; 35: 340-345.
13. Hernández Lecuona, A, Almenara Martínez, M, Medina Henríquez, JA, Navarro García, E, Silva Borrego, S: Fracturas del cuello del fémur. XV Jornadas Canarias de Traumatología y Cirugía Ortopédica. 2001;35-39.
14. Aro, H, Dahlstrom, S: Conservative management of distraction-type stress frac- tures of the femoral neck. JBJS 1986;68(1):65–7.
15. Goldin, M, Anderson, CN, Fredericson, M, Safran, MR, Stevens, KJ: Femoral Neck Stress Fractures and Imaging Features of Femoroacetabular Impingement. PM&R 2015; 7:584-592.
16. Sledge, JB: Management of Femoral Neck Stress Fractures. Sports Med 2006; 14:265-269.
17- Shin, AY, Gillingham BL: Fatigue fractures of the femoral neck in athletes. J Am Acad Orthop Surg 1997;5(6):293–302.

LA CONSULTA DE ENFERMERÍA EN TRAUMATOLOGÍA Y CIRUGÍA ORTOPÉDICA

P. Zorrilla, A.S. Martínez, D. Serrano - De la Cruz, L.A. Gómez-Navalón
Servicio de Traumatología y Cirugía Ortopédica. Hospital General Universitario de Ciudad Real.

RESUMEN:
Las curas postquirúrgicas han sobrecargado las consultas en los Servicios de Traumatología originando aumento del tiempo de espera hasta llegar a ellas y disminución del tiempo de atención en las mismas. El objetivo es la valoración de la consulta de enfermería como modelo que permita mejorar la eficiencia en la atención al paciente.
El estudio es un análisis retrospectivo de los registros de actividad de la Consulta de Curas de Enfermería sobre tres grupos diagnósticos (GRDs).
En los primeros 10 meses del programa, fueron registradas 262 citas para cura de la herida. Tras ser descontadas las que fueron derivadas para la valoración de nuevo por el especialista, se ahorraron 238 consultas médicas.
La atención más directa que proporciona el programa de consulta de enfermería ahorra consultas médicas y mejora la eficiencia del Servicio con un incremento progresivo de la autonomía de la enfermería y de su desarrollo profesional.

SUMMARY
IPostoperative wound care had saturated and overloaded the consultations in the orthopaedic department, resulting in longer waiting periods and less time spent with the patient. The aim was to assess a nursing consultation model as a means to improving the efficiency of patient care.
The study is a retrospective analysis of the registries of wound care activities of the nursing consultation programme according to 3 diagnostic related groups (DRGs).
In the first 10 months of the programme, 262 wound care appointments were changed. After subtracting those that were referred once again to the physician, 238 medical consultations were spared.
The more direct care provided by the nursing consultation programme lowers the burden on physicians and improves the efficiency of the department, that is derived from the progressive increase in the autonomy of the nursing staff, with an improvement in professional satisfaction.

PALABRAS CLAVE

Consulta enfermeria, cirugia ortopédica, traumatología

Correspondencia

PEDRO ZORRILLA RIBOT
Servicio de COT. Hospital General Universitario. c/ Rafael Torija s.n.
13005 Ciudad Real
Tf: 926278000 ext: 79777
E-mail: pedrozorrillaribot@hotmail.com

INTRODUCCIÓN

En Cirugía Ortopédica la actividad quirúrgica se ha ido incrementando con los años de una forma exponencial, y por lo tanto han aumentado las curas ambulatorias de las heridas operatorias. Este gran número de pacientes que precisan revisión ha sobrecargado las ya de por sí mismas grandes listas de espera en consultas externas. La implantación de la consulta de enfermería parece un medio que puede ayudar a descongestionar esta bolsa de pacientes.

La consulta de enfermería es la prestación por parte de un profesional enfermero, de atención directa a los usuarios. Fue introducida en España por la Reforma de la Atención Primaria y amparada por la legislación desde que la Orden Ministerial del 14 de junio de 1984 establece un marco legal que modifica el estatuto del personal auxiliar sanitario, creando la modalidad de Enfermera de Atención Primaria. La primera regulación de las Consultas de Enfermería es por la Orden de 27 de noviembre de 1985 de la Consejería de Salud y Consumo de la Junta de Andalucía[1.]

Aunque vinculadas estas consultas en España a la Atención Primaria, la primera referencia que data de 1973 en el Johns Hopkins Hospital de Baltimore, está sin embargo relacionada con consultas especializadas de cardiología y de diabetes[2].

MATERIAL Y MÉTODO

En nuestro sistema sanitario se está actualmente utilizando el sistema de clasificación denominado AP-DRG (All Patient - Diagnostic Related Group) versión 25.0. Se han valorado los registros de actividad de la consulta de enfermería sobre tres grupos de pacientes:

- Prótesis total de rodilla primaria, que se clasifica en la MDC (Major Diagnostic Category) 8 y DRG 222.
- Prótesis total de cadera primaria, en MDC 8 y DRG 211.
- Síndrome de tunel carpiano, en MDC 1 y DRG 6.

Son tres DRGs de tipo quirúrgico que se han seleccionado por aportar un gran número de pacientes que precisan cura postquirúrgica tras el alta.

El periodo de tiempo estudiado es de los 10 primeros meses de actividad de la consulta de enfermería. Se encuentra registrado de forma mensual y por grupo, el número de pacientes a los que se realiza la primera cura, segunda o tercera.

La consulta de enfermería tiene un espacio físico propio y funciona de forma independiente de las consultas médicas, pero existe el mecanismo para que el paciente con algún problema sea valorado por un médico. Se avisa a éste sin tener que movilizar al paciente. También ha sido registrado el número de veces que se ha requerido la presencia del especialista para la valoración de la herida quirúrgica.

El sistema de acceso siempre proviene de un médico, es decir se deriva desde hospitalización, urgencias u otras consultas pero siempre por un traumatólogo, lo que garantiza la perfecta adecuación del paciente a este tipo de consulta.

Todos los pacientes tratados en la consulta de enfermería durante el periodo de estudio, fueron informados de que sus datos se utilizarían para la evaluación de esta consulta y su publicación.

RESULTADOS

Teniendo en cuenta los datos correspondientes a los tres grupos estudiados en 10 meses, los resultados han sido los siguientes: 262 citas de pacientes de las cuales 30 corresponden a una primera cura postoperatoria, 154 a la segunda y 78 a la tercera cura.

Se ha solicitado la valoración por el facultativo en 24 ocasiones (Tabla 1), de las cuales en 13 la solicitud partió de la enfermera responsable que estaba realizando la cura y en 11 había aviso del traumatólogo del interés en vigilar personalmente la herida o en valorar al paciente por alguna otra causa. Estas 24 valoraciones por el facultativo suponen el 9.2 % del total de las 262 citas. De esto se puede deducir que el ahorro de consultas médicas que ha supuesto la implantación de la consulta de enfermería en el Servicio de Cirugía Ortopédica y Traumatología, ha sido el 90.8% de ésta, esto es un total, en el tiempo de seguimiento del estudio, de 238 citas de pacientes.

	DRG 222	DRG 211	DRG 6
Consultas enfermería	86	71	105
Valoración por especialista	12	12	0

DRG 222: Prótesis total de rodilla primaria
DRG 211: Prótesis total de cadera primaria
DRG 6: Síndrome de tunel carpiano

Tabla I. Desglose del número de consultas según DRG

DISCUSIÓN

Al tratarse de una consulta especializada, adscrita al Servicio de Traumatología su papel se centra en colaborar en la recuperación de la salud del paciente, perdiendo parte de las funciones de las consultas adscritas a Atención Primaria cuyo trabajo se realiza fundamentalmente en la comunidad mediante el fomento de la salud y la prevención de enfermedades[3]. La consulta de enfermería ha pasado a ser un elemento central en toda el área de consultas de Traumatología en nuestro hospital, ya que no solamente se usa en el caso de las curas postquirúrgicas sino también en la retirada y aplicación de vendajes enyesados y en el tratamiento de lesiones crónicas como osteitis, osteomielitis, úlceras neuropáticas, etc.

La implantación de la consulta de enfermería ha supuesto un ahorro de 238 (90.8%) consultas especializadas en el periodo de 10 meses. Dado que el número de consultas de Traumatología en el tiempo del estudio fue de 29.601 parece un ahorro pequeño pero hay que considerar que solamente se han estudiado tres DRGs, que son los que mayor número de curas postoperatorias ge-

neran. Hay que esperar un incremento del número total de ahorro de consultas si vamos analizando nuevos diagnósticos. Por otro lado, confiamos en un uso progresivo de la consulta de enfermería por parte del facultativo.

También llama la atención el pequeño número de primeras curas postoperatorias realizadas, lo que traduce la desconfianza del médico hacia la cura no supervisada, si bien puede ser explicable al ser evaluada la actividad de su periodo de inicio. Este dato es sin duda mejorable, y se puede prever una corrección progresiva a medida que su desarrollo genere confianza, siendo el objetivo que todas las primeras curas postquirúrgicas sean atendidas por la consulta de enfermería.

El sistema de acceso directo por indicación del especialista le da mayor efectividad a la consulta, ya que se depuran aquellos pacientes que no precisan la concurrencia del médico, pero en la práctica diaria vemos cómo circunstancias no controlables hacen que el médico sea requerido en algunas ocasiones, aunque en un bajo porcentaje teniendo en cuenta que nos encontrábamos en la fase de inicio de la actividad. Se puede asimismo anticipar una disminución con el paso del tiempo de la presencia del facultativo a petición propia o de otro médico. Booth[4], considera que la clave surgirá de la suma del incremento de la confianza en la consulta de enfermería, de la autonomía de esta y de su credibilidad clínica.

Para Woodward[5] la enfermería debe adquirir un papel propio en la organización que no sea solamente el de completar el trabajo del médico. Las instituciones deberán abandonar sus reticencias si se pretende buscar la eficiencia de esta consulta pero la enfermería deberá buscar el modo de adquirir los conocimientos especializados y la experiencia requeridos para este papel[6].

La enfermera y la auxiliar de clínica de esta consulta utilizan la práctica totalidad de su tiempo en el trabajo directo sobre el paciente abandonando el apoyo administrativo al facultativo tan habitual en otras consultas. Esto redunda en un alto grado de satisfacción profesional ya que además de adquirir experiencia en habilidades y actitudes que en los últimos años quedaban fuera del campo de acción de la enfermería, también se han incorporado al ámbito de la investigación, autoevaluación y actividades docentes de formación específica. Tal vez en el futuro la principal labor de la enfermera sea el adiestramiento del paciente en las medidas de autocuidado. Asimismo, otro objetivo aún todavía lejano, sería el desarrollo en número de las consultas de enfermería de tal forma que organizándose por sectores geográficos de población podrían ir desvinculándose del espacio físico hospitalario.

La limitación fundamental del estudio es el no haber hallado encuestas de satisfacción de los pacientes correspondientes al periodo de tiempo estudiado. Williams y Jones[7] hallaron como principal factor de satisfacción en consulta de enfermería de primaria en el Reino Unido, el tiempo que se dedicaba a cada paciente. Se puede considerar que la cita de forma paulatina y con un intervalo de tiempo adecuado evita el acúmulo de pacientes en la sala de espera, favoreciendo el sosiego en las explicaciones y en las actuaciones de la enfermera. Todo ello junto con una sala especialmente diseñada para las curas de las heridas, muy distinta a la consulta médica, debe redundar en un alto grado de satisfacción del paciente.

Consideramos que las claves de la consulta de enfermería especializada en Traumatología no pueden ser las mismas que las de atención primaria. Es básico por un lado el modo de acceso directo, ordenado por el médico. No se puede considerar el sistema de acceso a demanda que haría perder efectividad y eficiencia a la consulta.

Por otro lado, consideramos imprescindible el tener registros adaptados al proceso de atención de la enfermería que permitan la comparación de resultados, favorezcan la investigación y con ello el progresivo uso de la evidencia en la práctica de la consulta de enfermería[8.]

BIBLIOGRAFÍA

1.Guirao Goris J.A. La consulta de enfermería: aparición, implantación y desarrollo en España (online). Disponible en: http://www.enfermeriacomunitaria.org/actividades/linvierno/inviernol.html

2.Donobue Eben J., Nation M.J., Marriner A., Nordmeyer S.B. Self-care deficit theory of Dorothea Orem Nursing. En: Marriner T., editor. Nursing Theorists and Their Work (2nd ed). Barcelona: ROL; 1989. p. 101-13.

3.Stephen A.: Leadership across boundaries: a qualitative study of the nurse consultant role in English primary care. J Nurs Manag 2007; 15(7): 703-10.

4.Booth J., Hutchison C., Beech C. and Robertson K.: New nursing roles: the experience of Scotland's consultant nurse/midwives. J Nurs Manag 2006; 14(2): 83-9.

5.Woodward V.A., Webb C. and Prowse M.: Nurse consul-

tants: organizational influences on role achievement. J Clin Nurs 2006; 15(3): 272-80.
6.Woodward V.A., Webb C. and Prowse M.: Nurse consultants: their characteristics and achievements. J Clin Nurs 2005; 14(7): 845-54.
7.Williams A. and Jones M.: Patients' assessments of consulting a nurse practitioner: the time factor. J Adv Nurs 2007; 58(1): 99-100.
8.Chummun H. and Tiran D.: Increasing research evidence in practice: a possible role for the consultant nurse. J Nurse Manag 2008; 16(3): 327-33.

FRACTURA OSTEOCONDRAL TRAS LUXACIÓN DE RÓTULA: TRATAMIENTO QUIRÚRGICO Y RESULTADOS DE DOS FORMAS DE PRESENTACIÓN.

L M Pagés Ortiz
Servicio de Cirugía Ortopédica y Traumatología
Complejo Hospitalario de Toledo.

RESUMEN

La lesión osteocondral tras la luxación de rótula es una complicación frecuente en niños y adolescentes. Presentamos 2 varones con lesión osteocondral significativa en cóndilo femoral externo y mitad medial de rótula tratados mediante reducción abierta y fijación interna con osteosíntesis reabsorbible. En el postoperatorio se procedió a la inmovilización de la extremidad con rehabilitación posterior. Se realizó un seguimiento clínico y radiográfico con Radiografía Simple. El periodo de seguimiento ha sido de 26 meses. En la RMN a los 2 años observamos una consolidación completa de la fractura y la presencia de cartílago articular en toda la superficie. La recuperación funcional ha sido completa sin embargo uno de los pacientes sufrió un nuevo episodio de luxación.

PALABRAS CLAVE

Fractura osteocondral, luxación rótula, tratamiento quirúrgico

Correspondencia

Luis Matías Pagés Ortiz.
Servicio de Traumatología Hospital Virgen de la Salud, Toledo. Avda. Barber s/n.
E-mail: Lpagesortiz@gmail.com

SUMMARY

Osteocondral injuries after accute patelllar dislocation are a common complication in children and teenagers. We present two male teenagers with osteocondral lesion after patella dislocation, a patient with an external femur condoyle lesion and another patient with a medial half patella lesion. Both were treated by open reduction and internal fixation with bioabsorbible osteosynthesis and cast immobilization in postoperative. Rehab was needed. The main follow-up was 26 months. RMN two years after surgery shows complete healing of the fracture and the presence of articular cartilage without areas of full-thickness loss. Full ROM was restored but one of the patients had a new patella dislocation.

INTRODUCCIÓN

La luxación aguda de rótula es la lesión traumática de rodilla más recuente en niños y adolescentes, y puede desencadenar un deterioro funcional significativo[1-3]. La incidencia varía desde 29 a 42 luxaciones por cada 100.000 niños por debajo de los 16 años[2]. El pico de incidencia se observa a los 15 años de edad[1.] La etiología más frecuente es traumática, bien por traumatismo directo o por mecanismo de torsión. La lesión osteocondral de la rótula o el fémur representa una complicación mayor de la luxación de rótula, su incidencia varía desde el 5 al 39% tras la luxación[2.]

Se han descrito múltiples técnicas para el tratamiento de la lesión osteocondral tras la luxación de rótula. En el pasado, estas lesiones fueron tratadas como cuerpos libres intraarticulares y se procedía a la exéresis simple. Esta ausencia de cartílago, especialmente en zonas de carga, predisponía al paciente a una artrosis temprana de la articulación. Posteriormente, se desarrollaron otros tratamientos: perforaciones, osteosíntesis de la lesión osteocondral con pines o tornillos, trasplante autógeno de condorcitos y recientemente el uso de pines biodegradables para intentar mejorar estos resultados.

En el presente estudio valoramos el tratamiento y resultado funcional y radigráfico a dos años de evolución de dos lesiones osteocondrales extensas tras luxación de rótula en adolescentes.

MATERIAL Y MÉTODO

Presentamos dos pacientes que sufrieron luxación traumática de rótula por traumatismo directo durante la práctica deportiva y reducción espontánea en el lugar del accidente. El primero de ellos es un varón de 15 años que acude al Servicio de Urgencias por dolor e impotencia funcional de rodilla izquierda con bloqueo a la extensión de la misma y hemartros significativo que se drena y se observa la presencia de grasa. En la radiografía simple se observa un fragmento osteocondral confirmado por TC donde se observa una fractura no desplazada en el lugar de inserción del ligamento patelofemoral medial (imagen 1). Mediante artroscopia se confirma el diagnóstico y extensión de la lesión y se procede mediante abordaje parapatelar externo a osteosíntesis de la lesión osteocondral del cóndilo femoral externo mediante tornillos doble rosca reabsorbibles (imagen 2).

El segundo paciente es un varón de 15 años que acude al Servicio de Urgencias con dolor e impotencia funcional a nivel de rodilla la derecha. Presenta dolor femoropatelar y hemartros significativo que se evacua sin observarse grasa en el contenido. En la Radiografía simple se observa una lesión osteocondral de toda la superficie medial de la rótula (Imagen 3). Mediante abordaje anterior-parapatelar medial se procede a osteosíntesis combinada con pines reabsorbibles y tornillo de doble rosca no reabsorbible (Imagen 4).

Ambos pacientes son inmovilizados con férula inguinomaleolar con carga parcial y ayuda de bastones en el segundo caso y descarga de la extremidad en el primero. A las 6 semanas se retira la inmovilización y se comienza con la rehabilitación de las extremidades. Se realiza un seguimiento mediante radiografía simple (Imagen 5) y control mediante RMN (imagen 6) a los 2 años de la lesión para valorar el estado del cartílago articular.

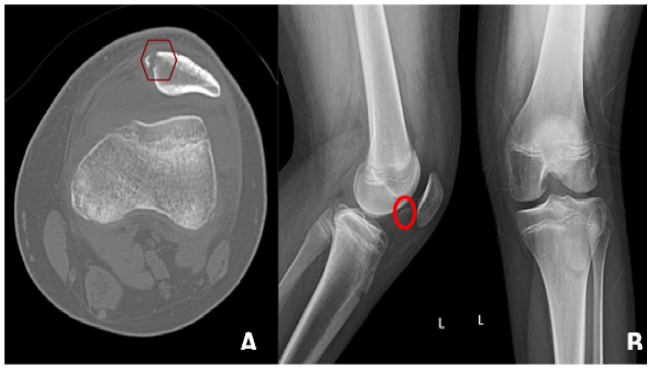

Figura 1.A. TC donde se observa fractura no desplazada en el lugar de inserción del ligamento patelofemoral medial

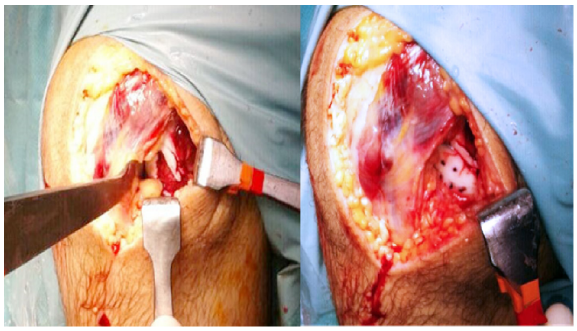

Figura 2. Lesión osteocondral de cóndilo femoral externo pre y postosteosíntesis.

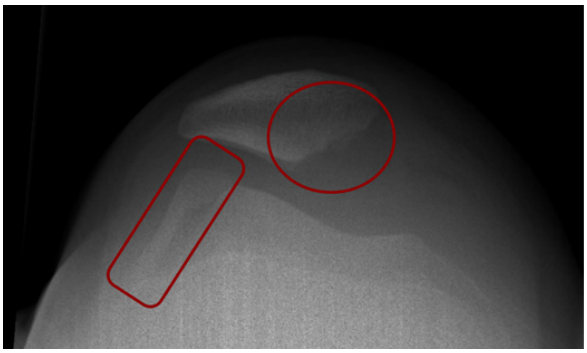

Figura 3 Radiografía simple que muestra el fragmento osteocondral (rectángulo) y su origen (círculo).

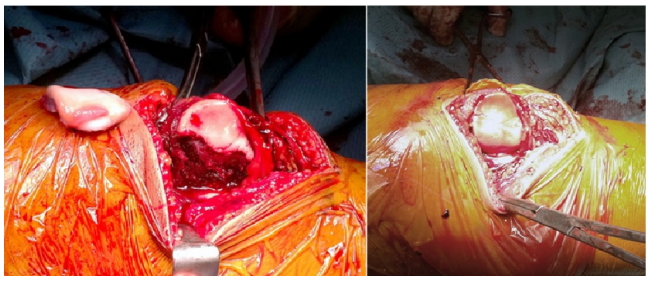

Figura 4. Lesión osteocondral en rótula izquierda pre y postosteosíntesis.

Figura 5. Radiografía al año donde se observa integración del fragmento.

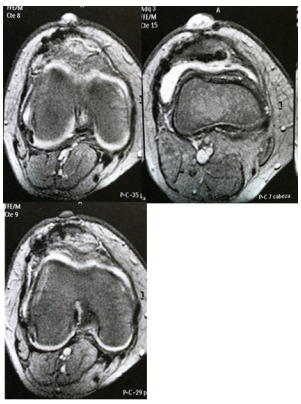

Figura 6. RMN que muestra integración del fragmento y conservación del grosor cartilaginoso.

RESULTADOS

Tras retirar la inmovilización ambos pacientes presentan atrofia cuadricipital significativa y una flexión aproximada de 60 grados. El tiempo de recuperación del balance articular del primer paciente fue de 10 semanas y 12 semanas para el segundo. La atrofia de cuádriceps se resolvió a las 8 semanas en ambos pacientes. En el seguimiento se observa integración del fragmento osteocondral en ambos pacientes y en la RMN a los 2 años tras la intervención presencia de cartílago articular, sin áreas desnudas.. Ambos pacientes reiniciaron la práctica deportiva pero el primer paciente presentó una nueva luxación traumática de rótula que requirió una reparación del ligamento patelofemoral medial mediante semitendinoso autólogo. Posteriormente no se han reportado nuevos episodios de luxación.

DISCUSIÓN

El tratamiento indicado de la luxación traumática aguda de rótula es el ortopédico. La literatura no ofrece diferencia de resultados entre pacientes tratados ortopédicamente y aquellos en los que se ha llevado a cabo una reconstrucción del ligamento patelofemoral medial. La luxación de rótula puede provocar una lesión osteocondral. La incidencia estimada ha ido aumentado en los últimos años probablemente debido a un mejor diagnóstico[2]. No obstante, la mayoría de las lesiones osteocondrales no están desplazadas y no requieren tratamiento quirúrgico. El bloqueo de rodilla como forma de presentación es un hecho infrecuente.

La radiografía simple subestima el tamaño de la lesión osteocondral[2]. La RMN o la artroscopia diagnóstica en nuestro caso al no disponer de la misma en nuestro Centro nos ayudarán a confirmar el diagnóstico y la extensión del daño articular.

La lesión osteocondral significativa es una indicación para el tratamiento quirúrgico. En el pasado, la escisión del fragmento osteocondral era un factor predisponerte para una artrosis degenerativa temprana. A partir de esos resultados, se desarrollaron distintos tipos de fijación interna para los fragmentos osteocondrales incluyendo pines metálicos y tornillos de doble rosca. La principal desventaja de estos dispositivos es la necesidad de retirada una vez consolidada la fractura. Se han usado otras técnicas como microfracturas, Mosaicoplastia, injerto autólogo y heterólogo de condorcitos para la lesión osteocondral, no obstante no existen resultados a largo plazo de este tipo de tratamiento. La reparación del retináculo medial y la reparación o reinserción del ligamento patelofemoral medial es controvertida. Algunos autores recomiendan su reconstrucción-reparación si es necesaria la intervención quirúrgica por un fragmento osteocondral. Uno de nuestros pacientes requirió la reparación de este ligamento tras un nuevo episodio de luxación. En este paciente se observaba en la TC una fractura sin desplazar de la inserción de dicho ligamento. Probablemente en este caso hubiera sido recomendable la reconstrucción del ligamento patelofemoral medial en el mismo acto quirúrgico de reparación de la lesión osteocondral.

La utilización de material reabsorbible en el tratamiento de la lesión osteocondral tiene la ventaja de no necesitar su retirada posterior, no obstante se ha descrito sinovitis en pacientes tratados con este tipo de implantes[2].

CONCLUSIONES

La lesión osteocondral tras luxación de rótula es una complicación frecuente. La mayoría de ellas no requiere un tratamiento quirúrgico. La RMN o la artroscopia son útiles a la hora de evaluar el grado de lesión y elección del tratamiento y evaluar los daños asociados. La reducción y fijación interna es el tratamiento más adecuado de las lesiones osteocondrales significativas. La reparación del ligamento patelofemoral medial puede estar indicada en estos pacientes. La utilización de osteosíntesis biodegradable conlleva la ventaja de no ser necesaria la retirada aunque se han descrito complicaciones como la sinovitis..

Limitaciones:

Al tratarse de un estudio de sólo 2 pacientes, las

conclusiones son limitadas. No obstante, la sospecha de lesión osteocondral y la presencia de daños asociados tras luxación traumática aguda de rótula es necesaria para llevar a cabo un manejo adecuado de estos pacientes.

Grado de evidencia: Grado de evidencia IV.

Conflicto de intereses: No existen conflictos de intereses en nuestro estudio.

BIBLIOGRAFÍA

1. Beasley LS, Vidal AF. Traumatic patellar dislocation in children and adolescents:
treatment update and literature review. Curr Opin Pediatr. 2004;16:29-36.
2. Nietosvaara Y, Aalto K, Kallio PE. Acute patellar dislocation in children: incidence
and associated osteochondral fractures. J Pediatr Orthop. 1994;14:513-5.
3. V¨ah¨asarja V, Kinnunen P, Lanning P, Serlo W. Operative realignment of patellar
malalignment in children. J Pediatr Orthop. 1995;15:281-5.
4. Sauli P, Pentti E. Kallio, MD, PhD, Simon T. Donell. Acute Patellar Dislocation in Children and Adolescents: A Randomized Clinical Trial. J Bone Joint Surg Am. 2008;90:463-70

COMPLICACIONES EN LA CIRUGIA PERCUTANEA DEL PIE

E. Franco, D. Mifsut, J.A. Flores, M. Pardo, B. Cutillas, M. Turowizc, M. Ballester, E. Rodriguez-V
Servicio de Cirugia ortopedica y Traumatologia. Hospital General Almansa. Albacete

RESUMEN

La cirugía percutánea del pie, mediante pequeñas incisiones que minimizan la exposición quirúrgica y la agresión a tejidos blandos, han ido relegando las técnicas de cirugía abierta a un segundo plano muy minoritario entre sus adeptos.

Revisamos los casos de patología del antepié, intervenidos en el hospital de Almansa desde su apertura en enero del año 2008, hasta diciembre del año 2011, en busca de las complicaciones que se nos presentaron, para poder evaluar la seguridad de esta técnica.

Se concluye que la técnica, aunque sencilla en su ejecución, no esta exenta de una cantidad de eventos adversos demasiado numerosos, con tasas de reintervención del 6% en nuestro centro, que deberían hacernos ser mas cautelosos en las indicaciones.

SUMMARY

Percutaneous foot surgery through small incisions that minimize surgical exposure and aggression to soft tissue techniques have been relegated to a second open surgery very minor level among its adherents.

We reviewed the cases of pathology forefoot surgery at the hospital in Almansa since its opening in January 2008 until December 2011, seeking complications presented to us, to assess the safety of this technique.

It is concluded that the technique, although simple in its execution, is not exempt from a number of adverse events too numerous, with reoperation rates of 6% in our center, which might make us cautious indications.

PALABRAS CLAVE

Cirugia percutanea pie, complicaciones
Percutaneous foot surgery, complications

Correspondencia

Dr. Ernesto Franco Peris
Servicio Traumatología, Hospital General Almansa
C/ Adolfo Suarez s/n
02460- ALMANSA (Albacete)
E-mail: efrancop@sescam.jccm.es

INTRODUCCIÓN

La patología del antepié, es una entidad habitual en nuestras consultas y en nuestros quirófanos. Solo la deformidad del hallux valgus, afecta alrededor del 2-4% de la población[1].

La indicación quirúrgica se basa en la presencia de una deformidad que causa dolor.

Con la cirugía, siempre se ha buscado corregir la deformidad identificada, persiguiendo dejar las estructuras del antepié con una correcta alineación, y un óptimo reparto de cargas en el apoyo.

Para conseguirlo, las técnicas quirúrgicas han ido evolucionando con los años, desde las técnicas mas mutilantes, como la Artroplastia de resección de la articulación MTF (Meta-Tarso-Falangica) (Keller-Brandes), o la artrodesis MTF (McKeever), o la realización de técnicas sobre partes blandas (Lelievre, McBride) combinadas o no con la actuación sobre partes óseas que respetan las articulaciones (osteotomías de 1er meta proximales, mediales o distales); y las osteotomías sobre metas medios tipo Weill.

El ultimo avance en la cirugía del pie, ha consistido en realizar estas técnicas de forma percutánea, mediante pequeñas incisiones que minimizan la exposición quirúrgica y la agresión a tejidos blandos.

Estas técnicas, se realizan de forma rápida, son poco incapacitantes y cómodas para los pacientes, por lo que han ido relegando a las técnicas de cirugía abierta a un segundo plano muy minoritario en nuestro hospital.

Pero como cualquier técnica quirúrgica, no esta exenta de complicaciones posibles, que en los estudios que evalúan resultados clínicos de esta cirugía, son tomados en consideración.

Revisamos los casos de patología del antepié, intervenidos en el hospital de Almansa desde su apertura en enero del año 2008, hasta diciembre del año 2011, en busca de las complicaciones que se nos presentaron, para poder evaluar la seguridad de esta técnica.

MATERIAL Y METODO

Paciente 1: Mujer de 43 años, sin antecedentes dEntre enero de 2008 y diciembre del 2011, hemos intervenido un total de 325 pies, en 276 pacientes, con una media de 81/año.
La media de edad ha sido de 58 años, con un rango de 13 a 84
La distribución por sexos: 87 % mujeres; 13% hombres
La motivación de la indicación quirúrgica fue:

- Deformidad aislada en HV (Hallux Valgus) con dolor en juanete, en 173 casos
- Metatarsalgia de apoyo en metas medios, sin HV (en index minus, neuroma de Morton), en 41 casos
- Ambas en 111 casos
- Deformidad en H. Rigidus, en 12 casos

La técnica anestésica utilizada en el 94 % de los casos fue el bloqueo loco-regional distal de miembro inferior, sin utilización de isquemia.
La técnica quirúrgica realizada consistió en:

- Cirugía abierta (Keller-Brandes) en 36 casos, (12%)
- Cirugía percutánea en 289 casos, (88%), realizando en estos casos:
- Corrección del HV mediante buniectomía, tenotomía de aductores, más osteotomía de bases FI de Akin (aun sin DASA elevado), asociando osteotomías de MI.:

o En la base si ángulo MI/MII >16º-18º
o En distal (Reverdin- Isham) si ángulo PASA elevado
o Media (Bosch-Krammer; Scarf) si ambos ángulos precisan corrección.

- Si metatarsalgia, osteotomías de Weill en metas medios

En todos los casos, se realiza una infiltración en los focos de osteotomía, con anestésico local más corticoides.
El tratamiento postoperatorio ha consistido en:

- Vendajes correctores, que se cambian semanalmente, hasta la 4 semana,
- El uso de calzado postquirúrgico, con suela rígida durante 4 a 6 semanas, (4.8 semanas de media), incentivando la marcha desde el primer día
- Uso progresivo del calzado habitual tras la retirada del vendaje correctivo, y del calzado postquirúrgico
- Se dio de alta a las 15.3 semanas de media

Se realiza profilaxis anti TVP durante 4 semanas. Ningún caso requirió ingreso.

RESULTADOS

Durante la evolución del proceso, se identificaron como complicación las referidas en la tabla 1

COMPLICACIONES	Nº CASOS	PORCENTAJE
Infección:		
Superf	24	8.3%
Profund	2	0.7%
Hallux rigidus	14	5%
Retardo consolidación	15	5.2%/total; 9.8%/Weills
Pseudoartrosis	8	2.8%/total, 5.2%/weills
Metatarsalgias de trasferencia	6	2.1%
Rotura material	2	0.7%
Necrosis cabeza meta	1	0.7%
SDRC tipoII (Sudeck)	2	0.7%

Tabla 1: Complicaciones encontradas en nuestra serie

En conjunto, 68 casos presentaron complicaciones (el 23.5 % de los casos), precisando reintervención a causa de las mismas, en 18 casos (6 %).
El resto fueron resueltos con diferentes tratamientos:

- Las infecciones superficiales (24), fueron frecuentes al principio, hasta que limitamos las revoluciones de fresado a un máximo de 10.000 rpm, y mantuvimos irrigación continua con suero frío en los portales mientras trabajaba el motor. Se resolvieron siempre con tratamiento antibiótico ambulatorio.

- Los 2 casos de infecciones profundas también se resolvieron sin desbridamiento, pero con un periodo de tratamiento antibiótico de 4-6 semanas. En un caso se indico nueva cirugía, pero no se llego a realizar.

- El Hallux Rigidus sintomático, secundario a la cirugía, se presento en 14 casos (5%), siendo el principal motivo de reintervención (8casos), practicando técnicas de cirugía abierta.

- Los retardos de consolidación, todos ellos en osteotomías de Weill, se presentaron en el 9.8% de los casos en que se realizo esta técnica (5.2% del total de casos). Causaron clínica dolorosa persistente, que precisó prolongar el uso del calzado con suela rígida. Finalmente, se consiguió la consolidación tras un periodo de entre 6 y 24 meses, pautando plantillas de descarga retrocapital en los casos de clínica persistente.

- Los casos de pseudoartrosis en las osteotomías, aparecieron en 8 pacientes (5.2%), quedando asintomáticos en 5 ocasiones (ver imagen 1), y precisando reintervención en 3 (refrescado del foco, y sujeción con Kirschner en 1 caso).

- Metatarsalgia de trasferencia a metas contiguos a las osteotomías, aparecieron en 6 casos (2.1%), y 3 precisaron reintervención (Weil sobre los metas sobrecargados) (ver imagen 2), al no controlar el dolor con plantillas.

- Hubo 2 roturas de material durante la cirugía, 1 caso de necrosis avascular de cabeza del metatarsiano, en una osteotomía muy distal, y 2 casos de SDRC tipo II (Síndrome Doloroso Regional Complejo).

- No hubo casos de TVP

Figura 1. Pseudoartrosis 2º metatarsiano, trás osteotomia de Weil, a los 3 meses, y al año, asintomática

Figura 2. Metatardsalgia de transferència a 4º y 5º metas tras osteotomia de Weil en 2º y 3º, que requirió reintervención con Weil de 4º y 5º.

DISCUSIÓN

El HV es el 2º proceso quirúrgico mas frecuente (después de las artroplastias) en los quirófanos de Trauma de los hospitales de nivel IV de nuestra comunidad, con una tasa de 190 procesos/100 000 hab., frente a los 150/ 100 000hab. de los hospitales de Andalucía (datos publicados por el SAS).

La técnica percutánea, considerada simple, rápida y bien tolerada, no está exenta de complicaciones, leves la mayoría, pero que en nuestra experiencia han llevado a la reintervención hasta en el 6% de los casos, sobre todo a costa de las metatarsalgias de trasferencia, las rigideces dolorosas de la MTF y las pseudoartrosis, también frecuentes en otras series.

Entre las series publicadas, podemos ver como también otros cirujanos presentan datos a considerar:

•En primer lugar en estas dos revisiones sistemáticas[2-4] (tabla 2), que recogen en conjunto 2320 casos intervenidos, y en las que la tasa de complicaciones en muy variable, situándose en un rango entre 5% y el 27% (23% de nuestra revisión), con recidivas de entre el 8% y el 38%, cuando se dan datos.

•En segundo lugar, estos 8 artículos publicados en diferentes revistas [5,6,11,12,14,15,16,18] (tabla 3), que informan de complicaciones en algunas series de hasta el 30% de los casos.

AUTOR	REVISTA	TASA COMPLIC	RECIDIVAS
Maffuli, N	*Brithis Medical Bulletin*	[5.3%-**27%**]	[8%-**38%**]
Roukis, T.	*J. Foot & Ankle Surgery*	**27%**	[15%-22.7%]
Hospital Almansa	--	23%	25%

•

Tabla 2: Dos revisiones sistemáticas (2,4) (tabla 2), que recogen en conjunto 2320 casos intervenidos, y en las que la tasa de complicaciones en muy variable, situándose en un rango entre 5% y el 27%

AUTOR	REVISTA	Nº CASOS	Nº COMPL.	%	RECIDIVAS	TECNICA
Pique, C	*Foot &Ankle 2005*	147	--	--	--	*Reverdin*
Tal Luria	*The Foot 2010*	23	--	--	4/17%	*Kramer*
Magnan, B.	*JBJS 2006*	118	12	10%	--	*Kramer*
Bauer,T	*Ort Clin N Am 2009*	189	10	**5.3%**	--	*Reverdin*
De Prado, M	*SECOT 2003*	64	--	25% m. trasf.	--	*Reverdin*
Salinas	*SECOT 2009*	44	9	20%		*Reverdin*
Tong Chui	*J Ort Tra Rhb 2012*	23	7	**30%**		*Kramer*
Bauer	*Ort & Trau 2010*	104	19	18%		*Reverdin*
Muñoz	*SECOT 2011*	2	--			*Weil*

•Tabla 3: 8 artículos publicados en diferentes revistas (5,6,11,12,14,15,16,18) que informan de complicaciones en algunas series de hasta el 30% de los casos.

CONCLUSION

A pesar de que en nuestro país, o por lo menos en nuestro medio más próximo, la técnica de cirugía percutánea del pie ha sido acogida e implantada con entusiasmo por nuestra parte, quizás haya que reflexionar un poco, y prestar oídos a las opiniones que en el resto de Europa provoca la técnica. Así los editores de la revista The Journal o Foot and Ankle surgery, en su editorial de marzo de 2011 (19), entre otras cosas dicen:

- La innovación es esencial para el progreso
- La Mis se muestra como una opción mas, no como un fin en si mismo
- Cada vez hay mas evidencias de que es una alternativa segura, PERO… siguen pensando que:

o "una corrección adecuada de la deformidad con una incisión en la piel normal, a largo plazo proporciona un mejor resultado estético que una corrección inadecuada sin incisiones"

o "todos debemos estar de acuerdo en que nuestro trabajo debe fundamentarse en estudio científicos, … y no dejarse influenciar por lo que perece ser algo nuevo que hacer".

Nivel de evidencia

Estudio de casos clínicos. Nivel de evidencia V.

Conflicto de intereses

Los autores declaran no tener ningún conflicto de intereses

BIBLIOGRAFÍA

1. Maffulli N, Oliva F, Coppola C et al. Minimally invasive hallux valgus correction: a technical note and a feasibility study. J Surg Orthop Adv 2005;14:193–8.
2. Maffulli N, Longo U, Marinozzi A et al. Hallux valgus: effectiveness and safety of minimally invasive surgery. A systematic review. Brit Med Bull 2011;97:149-167.
3. Myerson MS. Hallux valgus. Foot and ankle disorders. Philadelphia: WB Saunders; 2000. p. 213–89.
4. Roukis TS. Percutaneous and minimum incision metatarsal osteotomies: a systematic review J Foot Ankle Surg 2009;48:380–7.
5. Magnan B, Pezze L, Rossi N, et al. Percutaneous distal metatarsal osteotomy for correction of hallux valgus. J Bone Joint Surg Am 2005;87:1191–9.
6. Magnan B, Bortolazzi R, Samaila E, et al. Percutaneous distal metatarsal osteotomy for correction of Hallux valgus. Surgical technique. J Bone Joint Surg Am 2006; 88:135–48.
7. Bösch P, Markowski H, Rannicher V. Technik und erste ergebnisse der subkutanen distalen metatarsale-I-osteotomie. Orthopädische Praxis 1990;26:51–6. [In German]
8. Bösch P, Wanke S, Legenstein R. Hallux valgus correction by the method of Bösch: a new technique with a seven-to-ten-year follow-up. Foot Ankle Clin 2000;5:485–98
9. Isham SA. The Reverdin–Isham procedure for the correction of hallux abducto valgus. A distal metatarsal osteotomy procedure. Clin Podiatr Med Surg 1991;8(1):81–94.
10. De Prado M, Ripoll PL, Golano P. Hallux valgus. In: Masson, editor. Cirurgia percutanea del pie. Masson (SA): Barcelona; 2003. p. 57–94 [in Spanish].
11.Salinas Gilabert JE, Lajara Marco F, Ruiz Herrera M. La osteotomía distal percutánea en el tratamiento de la metatarsalgia de los radios menores. Rev Esp Cir Ortop Traumatol. 2009;53:192—7.
2. Piqué-Vidal C. The effect of temperatura elevation during discontinuous use of rotatory burrs in the correction of Hallux valgus. J Foot Ankle Surg. 2005;44:336—44.
13. Mifsut D, Franco E, Turowicz M, Subías A, Cutillas B. Osteotomía de Weil percutánea en el tratamiento de las metatarsalgias: correlación clínico-radiológica. Rev Esp Cir Osteoart. 2009;44:30—5.
14. de Prado M, Ripoll PL, Vaquero J, Golano P. [Percutaneous Hallux valgus repair by multiple osteotomies.]. Rev Ortop Tramatol 47:406–416, 2003.
15. Roth A, Kohlmaier W, Tschauner C. Surgery of hallux valgus. Distal metatarsal osteotomy subcutaneous (‘Bosch’) versus open (‘Kramer’) procedures. Foot Ankle Surg 1996;2:109–17.
16. Bauer T, de Lavigne C, Biau D et al. Percutaneous hallux valgus surgery: a prospective multicenter study of 189 cases. Orthop Clin North Am 2009;40:505–514, ix.
17. Muñoz N, Tomé F, Herrera ja. Pseudoartrosis tras osteotomia distal percutanea de los radios menores. . Rev Esp Cir Ortop Traumatol. 2011;55(1):31—34.
18. Tong Chun-Kit, Yuen H. Use of minimally invasive distal metayarsal osteotomy for correction of Hallux valgus. J Orthop Traum Rehab. 2012; 16:16-21
19. Louwerens JW, Valderrabano V, Winson I. Minimal invasive surgery (MIS) in foot and ankle surgery. Foot Ankle Surg 2011;17:51

ESTUDIO RADIOLOGICO DEL OFFSET FEMORAL Y ACETABULAR EN ARTROPLASTIA NO CEMENTADA DE CADERA EN EL CHUA. RESTAURACIÓN DEL CENTRO DE ROTACIÓN Y LONGITUD.

M.M. Restrepo Pérez.,T. Ros Ample
Unidad de Cirugía de Cadera .Departamiento de Traumatología y Cirugía Ortopédica.
Complejo Hospitalario Universitario de Albacete

RESUMEN

El objetivo del estudio es la medición radiológica comparativa pre y postoperatoria del offset femoral y acetabular, la medición de la discrepancia en la longitud de extremidades y del cambio en la línea de fuerza del mecanismo abductor de la cadera, en una serie de 80 artroplastias totales no cementadas de offset fijo, entre 2007 y 2011 por coxartrosis.

Con respecto a los resultados encontrados, la edad media fue de 63 años, sin diferencias con respecto al género o la lateralidad. Se consigue la restauración del offset global de la articulación, el brazo de palanca del mecanismo abductor y la altura del centro de rotación de la cadera en un 40% aproximadamente, y se encuentra dismetría de las extremidades con un alargamiento radiologicamente relevante en el 7% de los casos.

Esta es la primera parte de un estudio en donde se comparará la restauración del offset global entre implantes de ángulo único y ángulo variable.

PALABRAS CLAVE

Artroplastia total de cadera, offset, centro de rotación, mecanismo abductor de la cadera.

Correspondencia
Hermanos Falcó 37.
Primera Planta Izquierda.
Secretaría Departamento de Traumatología y Cirugía Ortopédica.
Hospital General Universitario de Albacete.
Albacete.
CP 02006.
Castilla La Mancha.
España.
Teléfono: +34 967 59 71 00

SUMMARY

The aim of the study is to compare pre and postoperative radiological offset mesurement, limb length discrepancy measurement and hip abductor mechanism line force change, in a series of 80 uncemented single offset angle total hip arthroplasties between 2007 to 2011 for hip osteoarthritis.

The average age found was 63 years, and there was not significant differences on gender or artrhoplasty laterality between patients. Restoration of joint global offset, abductor mechanism lever arm and hip rotation centre height were found around 40%, and relevant limb length discrepancy on the 7% of the cases, greater than 1 cm.

This is the first part of a study that compares between single angle and variable angle offset hip artrhoplasties implants.

INTRODUCCIÓN

Los objetivos generales de la artroplastia total de cadera son el tratamiento del dolor, la mejoría de la movilidad, y que tanto el implante como la mejoría en la calidad de vida perduren en el tiempo. Para que la última condición se cumpla, Sir John Charnley habla de la importancia del disbalance de los tejidos blandos como causa de fallo de la artroplastia, y la necesidad de restaurar o aumentar el brazo de fuerza del mecanismo abductor de la cadera.

Otros autores después (Sakalkale y col.), han destacado que la restauración del offset tiene múltiples implicaciones clínicas: disminución de las tasas de aflojamiento aséptico, disminución en la marcha en Trendelemburg, aumento de la estabilidad de la cadera, disminución del atrapamiento femoropélvico..

Para lograr estos fines propuestos hemos de conseguir pues, la restauración del centro de rotación de la cadera, la reproducción del offset global de la articulación, y procurar el equilibrio de las extremidades (evitar la dismetría). Buscaremos la consecución de estos objetivos concretos con una adecuada planificación preoperatoria y maniobras de exploración intraoperatorias (ej. la maniobra de

telescopaje y la maniobra de evaluación de la tensión del mecanismo extensor).

Pero a pesar de todo lo anterior, y por mucho que se cuide la planificación, la restauración del offset depende en gran medida del ángulo del cuello del implante elegido, y según la bibliografía, con los implantes de ángulo fijo, este fin no se llega a conseguir de forma adecuada hasta en el 67% de los casos (Massin P. y col) .

El presente estudio tiene como objetivo la medición radiológica comparativa pre y postoperatoria del offset femoral, acetabular y global, la medición de la discrepancia en la longitud de extremidades y del cambio en la línea de fuerza del mecanismo abductor de la cadera en pacientes con prótesis total de cadera con implante de ángulo único.

MATERIAL Y METODO

Se trata de un estudio descriptivo, retrospectivo, de 80 casos de artroplasia total de cadera no cementada por coxartrosis, con implante de offset único, realizadas en el Complejo Hospitalario Universitario de Albacete entre los años 2007 y 2010. Se recogieron datos demográficos, tipo de implante, cirujano y fecha de realización de la artroplastia.

Son criterios de exclusión las prótesis cementadas, la artroplastia por fractura y los pacientes en los que la medición de la cadera contralateral a la operada, no fuera referencia adecuada por enfermedad.

El total de las imágenes radiológicas evaluadas estaban en formato digital. El sistema informático de historia clínica de nuestro hospital (Mambrino XXI (Siemens, España)), guarda todas las imágenes en un sistema de almacenaje denominado PACS (Picture Archiving and Communication System).

Se evaluó la proyección anteroposterior de pelvis centrada en pubis, en una radiografía postoperatoria, en donde la cadera sana fuera útil como referencia para las mediciones. Todas las imágenes fueron calibradas para que todas las medidas fueran correctas.

Ubicamos el centro de rotacion de la cadera sana y protésica. Dibujamos una línea sobre el centro del canal medular femoral (eje anatómico) así como la línea bi-isquiátca y de la lágrima, tanto en la cadera sana como en la protésica. Medimos el offset femoral (distancia perpendicular del centro de rotación de la cadera hasta el eje anatómico femoral), acetabular (distancia perpendicular desde el centro de rotación de la cadera hasta la línea de la lágrima) y global (sumatoria de las dos anteriores) de la cadera sana y protésica. La discrepancia de la longitud de las extremidades se mide como el valor de la distancia perpendicular entre la linea bi-isquiática a la parte más medial del trocanter menor. La línea de los músculos abductores se representa con la línea tangencial al margen lateral del trocanter mayor. El brazo de palanca de los músculos abductores es la línea perpendicular a ella trazada desde el centro de rotación de la cadera (Figura Nº1).

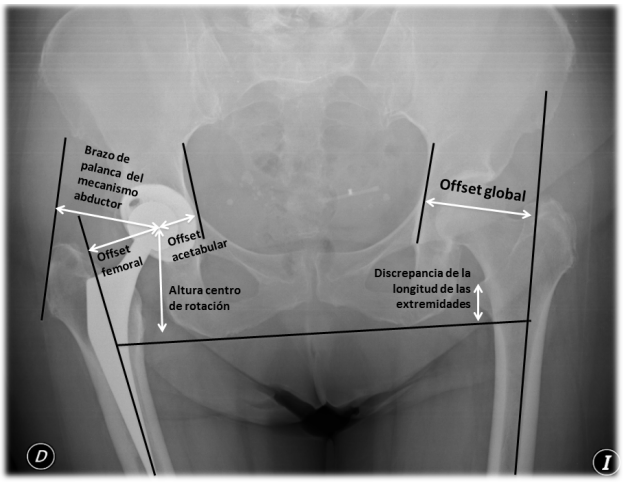

Figura 1. Líneas de referencia para la realización de mediciones radiológicas.
Proyección anteroposterior de pelvis centrada en pubis.

Aceptamos un margen de variabilidad en la medición de 5 mm, que justificamos en virtud de posibles cambios en la realización de las radiografías y en nuestras herramientas de medición. Se consideró un cambio relevante si la medición era mayor a 1 cm en cualquiera de las variables consideradas.

Para el tratamiento estadístico de los resultados, los análisis fueron realizados con el programa SPSS versión 20.0 para Windows (Inc., Chicago, IL, EE.UU), y el nivel de confianza se determinó en un 95% para los intervalos de confianza (IC). Se aplicaron el Test de Fisher y el Chi de Pearson para el análisis de los datos.

RESULTADOS

Se obtuvieron datos de un total de 80 pacientes. La distribución por género fue del 48% de mujeres y 52% de varones. La edad media de los pacientes fue de 63 años (rango entre 39 y 78 años con un IC 95%). Constatamos un ligero predominio del lado derecho, con un 60% de los casos. Las marcas de cotilo utilizados fueron Cormet (Corin), Allofit (Zimmer), Ringcup (Biomet) y Trident (Stryker). Sus correspondientes pares (vástagos) fueron Furlong (JRI Ltd), Cedior (Zimmer), Aura (Biomet) y ABG (Stryker). Los pares de implantes más utilizados fueron Cormet/ Furlong y Allofit/ Cedior.

Mostramos en la tabla Nº1 el resumen de los resultados, reflejando los porcentajes más llamativos, los rangos y medias de las diferencias pre y postoperatorias en milímetros.

	Restauración	Aumento radiológicamente relevante	Rango	Media	Desviación Estándar
Offset global	34% Disminución 25% Aumento 39,5%	29%	0-27 mm	8,15 mm	6,08 mm
Offset acetabular	18,75% Disminución 48,75% Aumento 39,5%	10%	0-16 mm	4,81 mm	3,84 mm
Offset femoral	37% Disminución 23,5% Aumento 39,5%	32%	0-27 mm	7,93 mm	6,2 mm
Brazo de palanca del mecanismo abductor	40%	33%	0-24 mm	6,02 mm	4,6 mm
Altura del centro de rotación de la cadera	40%	Estadisticamente no significativo	0-30 mm	6,32 mm	5,6 mm
Discrepancia en la longitud de las extremidades	38% Acortamiento 41% Alargamiento 21%	7%	.0-30 mm	7,81 mm	7,054 mm

TABLA 1 Tabla de resultados de las mediciones radiológicas. Mediciones en milímetros.

Las mediciones del offset global revelan la restauración del mismo en un 34%, siendo el aumento relevante (recordemos que lo consideramos si es mayor a 1 cm), en un 29% de las ocasiones (rango entre 1-2 cm).

El cambio en el offset acetabular mostró la restauración del mismo en menos del 20% de los casos, con un aumento de casi el 40% de la muestra, siendo radiológicamente relevante en el 10% (valor máximo 1 cm). Con respecto al cambio en el offset femoral, se logró la restauración en un 37%, con un aumento en casi el 40% de los casos.

El brazo de palanca del mecanismo abductor se aumentó de manera relevante (más de 1 cm) en el 33% de los casos (valor máximo 2 cm).

Con respecto a la altura del centro de rotación de la cadera, se logró la rstauración de la misma en el 40% de las ocasiones, mientras que en el 38% de los casos estaba elevado.

En cuanto a la discrepancia de longitud de las extremidades, nuestras mediciones tampoco demuestran exactitud, pero si hemos de destacar algún dato es que las diferencias mayores a 1 cm las encontramos en un 7% de los casos.

DISCUSIÓN

La artroplastia total de cadera se viene realizando con éxito evidente durante más de 40 años, y como objetivos debe perseguir la restauración del centro anatómico de rotación de la cadera (o ligeramente medializarlo)[1], la restauración del offset global de la articulación para conseguir la efectividad del brazo de palanca de los musculos abductores, y lograr una longitud de las extremidades adecuada.

El análisis pormenorizado del offset es relativamente reciente en la literatura, y los estudios demuestran ampliamente las ventajas que supone su restauración, asi como las desventajas de disminuirlo y también de aumentarlo. Su restitución mejora la función articular y la longevidad del implante[2-4], mejora la fuerza del brazo de palanca abductor de la cadera[5, 6,7], mejora el rango de movilidad[8,], y disminuye la cojera y la necesidad de bastones[9,7]; además parece disminuir el riesgo de luxación, y el desgaste del polietileno . Sin embargo, aumentar el offset de manera significativa puede tener consecuencias clínicas desfavorables, como el aumento del riesgo de aflojamiento por incremento de la tensión sobre el vástago , el aumento en la incidencia de trocanteritis , y el desgaste del implante . Algunos autores también afirman que un cambio del 15% del offset femoral genera una disminución en la velocidad y rango de movilidad de la rodilla durante la deambulación .

La restauración del offset solo se consigue en el 40% de las artroplastias totales de cadera segun varios autores[8], aunque en otros artículos la concordancia entre la planificación preoperatoria y lo obtenido es alrededor de un 90%[10-12],Nuestros resultados, descritos en el capitulo anterior muestran que en nuestros casos la restauración llega al 34%.

En nuestra práctica habitual en la preparación preoperatoria no está la aplicación de plantillas de planificiación y las herramientas para conseguir un adecuado resultado en los objetivos propuestos, son la del estudio radiológico visual y la realización de determinadas maniobras intraoperatorias ya descritas. Podriamos utilizar plantillas de planificación preoperatoria para mejorar nuestros resultados. Pero, como se escribe en varios

artículos, a pesar de una estricta planificación preoperatira (tripuranami, gallart, de la valle), en el resultado final de la artroplastia se encuentran discrepancias o errores. No se llega a restaurar el offset o se producen alargamientos de la extremidades que pueden llegar a causar insatisfacción a los pacientes [13-27].

Con respecto al manejo intraoperatorio, muchos autores presentan maniobras y dispositivos diferentes que no vienen sino a revelar la dificultad en la restauración adecuada de los parámetros que mencionamos

Creemos que la principal limitacion del estudio es la derivada de la técnica radiológica (exactitud de las proyecciones y distancias) pero pensamos haberla minimizado al despreciar en nuestras mediciones diferencias menores a 5 mm. Otra limitación es la utilización de diferentes marcas de implantes que tienen diseños y medidas de offset diferentes también. Por otra parte, en nuestro trabajo no realizamos ninguna valoración clínica. Se trata de mediciones radiológicas y desconocemos si existe alguna correlación entre estas y el grado de satisfacción de los pacientes u otros parámetros clínicos.

Sabemos que existe una gran variabilidad en las mediciones realizadas en la población general y se discute cuál es la prueba de imagen más adecuada para realizarlas y por tanto planificar su reproducción . ¿Qué valor de offset restauraremos en cada paciente concreto si los estudios demuestran variaciones en el mismo sujeto en función de qué técnica radiológica utilicemos?[20]

Con respecto a las líneas de referencia radiológicas, ningún estudio demuestra la superiorirdad de unas sobre el resto (ej. bi-isquiática respecto a la línea bi-obturatriz). En nuestro estudio se realizaron las mediciones previamente descritas con las lineas de referencia de la figura. ¿Deberíamos realizar las mediciones preoperatorias con el TAC para su mejor reproducción y controlar su reproductibilidad de la misma forma? Pensamos, junto con otros autores, que aunque el TAC 3D sea un buen método para realizar una planificación más precisa, realizar esta prueba de manera sistemática supone un coste inaceptable y un riesgo de seguridad para los pacientes en cuanto a nivel de radiación recibida.

¿Son verdaderamente válidas, pues ,las plantillas preoperatorias? [21,22,23].

¿Es necesaria la cirugía navegada si se quiere realmente restaurar estos parámetros?.

Hacemos escasa mención al equilibrio de las exttremidades puesto que si bien tener un 7% de alteraciones radiologicamne relevantes (mas de 1cm) es un porcentaje elevado, en nuestra opinión, la existencia de discordancias entre la medicion radiologica y su medición clinica resta valor al dato aislado. Dejamos el analisis de este dato para trabajos futuros donde valoremos la satisfaccion de los pacientes.

Otra faceta más en las reflexiones en torno a este tema es la valoración de la necesidad de tener implantes con diferentes offset que se adecúen a la variabilidad descrita. En nuestro estudio nos planteamos inicialmente conocer si el objetivo de restaurar el offset y el brazo de palanca del mecanismo abductor lo estábamos consiguiendo. Y nos lo planteamos como paso previo al de valorar si existían diferencias con una nueva generación de implantes de offset variable introducida en el hospital.

Concluimos pues, después de nuestro estudio, que con implantes de offset único de diferentes marcas, sólo conseguimos restaurar el offset de la cadera en el 34% de los pacientes. La suma de porcentajes de restauración y de aumento del offset llega al 75% aproximadamente. La disminución del mismo, que es la situación que podríamos considerar mas desfavorable es del 25% de los casos. Aproximaciones similares podemos hacer también respecto del brazo de palanca del mecanismo abductor.
Valoraremos en estudios futuros si estos datos mejoran con la utilización de implantes con distintas lateralizaciones y su repercusión en la clínica y satisfacción de los pacientes

BIBLIOGRAFÍA

Charnley J: Low friction arthroplasty of the hip. Springer – Verlag. New York. 1979.

Sakalkale DP, Sharkey PF, Enf K K, Hozack WJ, Rothman RH. Effect of femoral component offset on polyethylee wear in total hip arthroplasty. Clin Orthop 2001; 388: 125-34

Massin P, Geais L, Astoin E, Simondi M, Lavaste F. The anatomic basis for the concept of lateralized femoral stems: a frontal plane radiographic study of the proximal femur. J Arthroplasty 2000; 15:93-101.

Steinberg BD, Harris WH. The offset problem in total hip arthroplasty. Contemp Orthop 1992: 24:556-62.

Mc Grory BJ, Morrey BF, Cahalan TD, An KN, Cabanela ME. Effect of femoral offset on range of motion and abductor muscle strenght after total hip arthroplasty. J Bone Joint Surg

(Br) 1995; 77:865-9.

Bourne RB, Rorabeck CH. Soft tissue balancing: The hip. J ARthroplasty 2002; 17 (Suppl. 1): 17-22.

Asayana I, Naito M, Fujisawa M, Kambe T. Relationship between radiographic measurements of reconstructed hip joint position and the Trendelemburng sign. J Arthroplasty 1993; 8:23-6.

Charles MN, Bourne RB, Davey JR, Greenwald AS, Morrey BF, Rorabeck CH. Soft tissue balancing of the hip: the role of femoral offset restoration. J Bone Joint Surg (Am) 2004;86:1078-88.

Davey JR, O´Connor DO, Burke DW, Harris WH. Femoral component offset. Its effect on train in bone-cement. J Arthroplasty 1993;8:23-6.

Devane PA, Horne JG. Assessment of polyethylene wear in total hipreplacement. Clin Orthop Relat Res 1999;369:59-72.

Abraham WD, Dimon III JH. Leg lengh discrepamcy in total hip parthroplasty. Orthop Clin North Am 1992; 23:201.

Devane P, Robinson E, Bourne RB et al. Meassurement of polyethylene wear in acetabular components inserted with and withot cement: A randomized cclinica trial comparing cementhless an cmeneted acetabular components. J Bone Joint Surg Am 1997;79:682.

Tripuraneni KR, Archibeck MJ, Junick DW, Carothers JT, White RE. Common errors in the execution of preoperative templating for primary total hip arthroplasty. J Arthroplasty. 2010;25(8):1235–9.

Iorio R. Healy W, Warren P. Lateral trocanteric pain following primary total hip arthroplasty. J Arthroplasty 2006;21:233.

Sayed- Noor A, Sjoden G. Greater trocanteric pain after total hip arthroplasty the incidence, clinical outcome and associated factors. Hip Int 2006;16:202.

Girard J, Vendittoli R, Roy A et al. Femoral offset restoration and clinical function after total hip arthroplasty and surface replacement of the hip: A randomized study. Rev Chir Orthop Reparatrice Appart Mot 2006;94(4):376-81.

Sariali E, Klouche S, Mouttet A, Pascal-Moussellard H. The effect of femoral offset modification on gait after total hip arthroplasty. Acta Orthop. 2014;85(2):123–7.

Mulliken BD, Rorabeck CH, Bourne RB, Nayak N. A modified direct lateral approach in total hip arthroplasty: a comprehensive review. J Arthroplasty. 1998;13(7):737–47.

von Roth P, Perka C, Mayr HO, Preininger B, Ziebula F, Matziolis G, et al. Reproducibility of femoral offset following short stem and straight stem total hip arthroplasty. Orthopedics. 2014;37(7):e678–84.

Unnanuntana A, Wagner D, Goodman SB,. The accuracy of preoperative templating in cementless total hip arthrroplasty. J Arhtoplasty 2009; 24:180-6

Eggli S, Pisan M, Muller ME. The value of preoperative planning for total hip arthroplasty. J Bone Joint Surg Br 1998;80:382.

Gonzalez Della Valle A, Padgett DE, Salvati EA. Preoperative planning for primary total hip arthroplasty. JAAOS 2005;13:455.

Sariali E, Mouttet A, Pasquier G, Durante E, Catone Y. Accuracy of reconstruction of the hip using computerised three-dimensional pre-operative planning adn a cementtless modular neck. J Bone Joint Surg (Br) 2009; 91:333-40.

Gallart X, Daccach JJ, Fernández-Valencia J á., García S, Bori G, Rios J, et al. Estudio de la concordancia de un sistema de planificación preoperatoria digital en artroplastia total de cadera. Revista Española de Cirugía Ortopédica y Traumatología. 2012;56(6):471–7.

Bachour F, Marchetti E, Bocquet D, Vasseur L, Migaud H, Girard J. Radiographic preoperative templating of extra-offset cemented THA implants: how reliable is it and how does it affect survival? Orthop Traumatol Surg Res. 2010;96(7):760–8.

Gonzalez Della Valle A, Slullitel G, Piccaluga F et al. The precision and usefulness of preoperative planning for cemented and hybrid primary total hip arthroplsatu. J Arthroplasty 2005;20:51.

Gonzalez DellaValle A, Zoppi A, Peterson MGE, et al. Age affects the perception of limb length discrepancy in patients with and without a total hip arthroplasty. Hip Intl 2004;14:249.

Maratt JD, Weber AE, Knesek M, Lien JR, Urquhart AG. Novel method for ensuring leg length in total hip arthroplasty. Orthopedics. 2013 Apr;36(4):e401–3.

Ibrahim MS, Khan MA, Nizam I, Haddad FS. Peri-operative interventions producing better functional outcomes and enhanced recovery following total hip and knee arthroplasty: an evidence-based review. BMC Medicine. 2013;11(1):37.

Hill JC, Archbold H a. P, Diamond OJ, Orr JF, Jaramaz B, Beverland DE. Using a calliper to restore the centre of the femoral head during total hip replacement. J Bone Joint Surg Br. 2012 Nov 1;94-B(11):1468–74.

Lecerf G, Fessy MH, Philippot R et al. Femoral offset: anatomical concept, definition, assessment, implication for preoperative templating and hip arthroplasty. Orthop Traumatol Surg Res 2009; 95:210-9

Bonnin MP, Archbold PHA, Basiglini L, Fessy MH, Beverland DE. Do we medialise the hip centre of rotation in total hip arthroplasty? Influence of acetabular offset and surgical technique. Hip Int. 2012;22(4):371–8.

Krischnan S, Morris R, Garlick N, Carrington RW J. Common misconceptions of normal hip joint relations on pelvic radiographs. J Bone Joint Surg Br 2005;87 (Suppl III): 354.

Ollivier M, Parratte S, Lecoz L, Flecher X, Argenson J-N. Relation between lower extremity alignment and proximal femur anatomy. Parameters during total hip arthroplasty. Orthop Traumatol Surg Res. 2013;99(5):493–500.

Gandhi R, Marchie A, Farrokhyar F, Mahomed N. Computer navigation in total hip replacement: a meta-analysis. Int Orthop. 2009;33(3):593–7.

LUXACIÓN INTRAARTICULAR INFERIOR DE RÓTULA: A PROPÓSITO DE UN CASO REVISIÓN DE LA LITERATURA

M.P. Peña Fernández1, J.A. Muñoz Guzmán2
1Servicio de Cirugía Ortopédica y Traumatología.
Hospital Virgen de la Luz, Cuenca.
2Servicio de Cirugía Ortopédica y Traumatología.
Hospital Universitario de Guadalajara

RESUMEN

Se presenta el caso de un paciente de 86 años de edad que, tras una caída accidental, sufre una luxación aguda intra-articular inferior de la rótula de la rodilla derecha. En esta rara luxación se observa el polo proximal rotuliano incarcerado en el surco intercondíleo femoral. Se realizó reducción cerrada sin anestesia y ecografía de partes blandas para descartar lesión aguda del tendón cuadricipital. Tras tres semanas de inmovilización con una calza de Böhler, se colocó ortesis durante otras tres semanas, permaneciendo sin complicaciones ni recidivas tras dos años de seguimiento.

SUMMARY

We present a case of a 86 years old patient who after an accidental fall suffers an acute dislocation at the intra - articular lower ball joint of the right knee. This dislocation, described in the literature on rare occasions, showed the proximal patellar pole incarcerado in the femoral intercondylar sulcus. To rule out one acute injury of the cuadricipital tendon we did a closed reduction without anaesthetic and an ultrasonography of the soft tissue. After three weeks of immobilization with a Böhler´s shim a brace was placed during other three weeks, and the patient remained without complications or relapses after two years of follow-up.

PALABRAS CLAVE

Luxacion, rotula, intraarticular

Correspondencia

Dra M.P. Peña Fernández
Correo electrónico: pilarpf1204@live.com
Servicio de Cirugía Ortopédica y Traumatología. 3ª Planta
Hospital Virgen de la Luz, Cuenca.
C/ Hermandad de Donantes de sangre s/n.
Cuenca

INTRODUCCIÓN

La luxación extra-articular traumática de rótula es una patología frecuente y de manejo clínico sencillo que precisa una reducción cerrada con o sin anestesia y en ciertas ocasiones se produce una reducción espontánea sin manipulación. Por el contrario, la luxación intra-articular de rótula es una lesión rara cuyo manejo, hoy en día, es controvertido. Estas lesiones se clasifican, según el eje de rotación rotuliano, en dos tipos1-10: horizontal o vertical[9-12]

Las luxaciones horizontales se dividen, a su vez, en dos tipos: 1) Superiores[13]: la rótula permanece encastrada por encima de su posición fisiológica. Generalmente el traumatismo ocurre sobre el polo inferior, cuando la rodilla está extendida, obligando al polo inferior rotuliano a alojarse en el intercóndilo femoral. En la mayoría de las ocasiones se asocia a rotura tendinosa del tendón rotuliano, según se describe en la literatura. 2) Inferiores[1-8, 14-28]: la rótula queda por debajo de su posición fisiológica (Fig. 2). El mecanismo patológico se debe a un traumatismo en la zona superior de la rótula cuando la rodilla se encuentra flexionada, forzando dicho traumatismo al polo superior rotuliano a colocarse y encastrase en el intercóndilo. En ocasiones da origen a rotura tendinosa del tendón cuadricipital.

Las luxaciones verticales[9-12], más infrecuentes que las horizontales, suelen producirse por un traumatismo en la parte medial rotuliana que causa la rotación de ésta sobre su eje vertical, haciendo que la carilla articular se dirija hacia el lateral y el borde medial quede incarcerado entre los cóndilos femorales (Fig. 1).

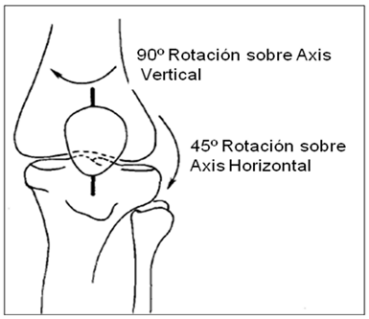

FIGURA 1 T Esquema del mecanismo de producción de los dos tipos de luxaciones intra-articulares de rótula.

En algunos casos se ha descrito una combinación de luxaciones horizontal y vertical en un mismo paciente. Estas inusuales luxaciones rotulianas ocurren en mayor medida en pacientes jóvenes[1, 2, 4, 6-8, 15, 18, 24-26, 28, 29], siendo excepcional su presencia en pacientes ancianos[1-5, 14, 27, 28] que presentan artrosis femoropatelar. Nuestro objetivo es mostrar un nuevo caso de luxación inferior en un paciente anciano y discutir sobre la controversia que existe en el manejo de esta patología.

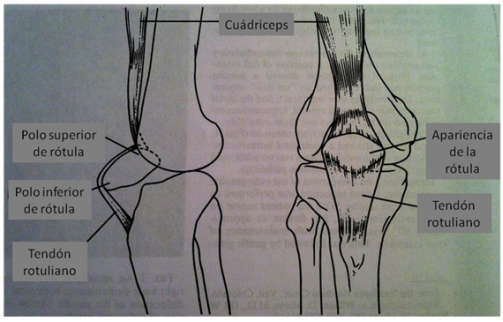

FIGURA 2 Esquema de la luxación intra-articicular horizontal inferior de rótula. Modificado de Morin WD.Modificado de Garridon RT.s.

MATERIAL Y MÉTODO

Paciente varón de 86 años de edad, sin antecedentes de interés ni de dolor previo en ambas rodillas, que acudió al servicio de urgencias tras sufrir un traumatismo indirecto en la rodilla derecha al bajar las escaleras, con bloqueo en flexión de la misma e impotencia funcional completa. Presentaba el miembro inferior derecho con la rodilla en flexión fija de 80º. Se palpaban claramente los cóndilos femorales, la rótula estaba fija sin posibilidad de desplazamiento horizontal ni vertical, no palpándose un derrame evidente. Existía impotencia funcional absoluta y dolor intenso a la movilización de rodilla. La exploración neurovascular distal estaba conservada. En la radiografía simple se observaba una rótula baja con su polo proximal en contacto con la zona intercondílea femoral, compatible con una luxación intra-articular horizontal inferior de la rótula derecha y cambios degenerativos femoropatelares (Fig. 3 A y B).

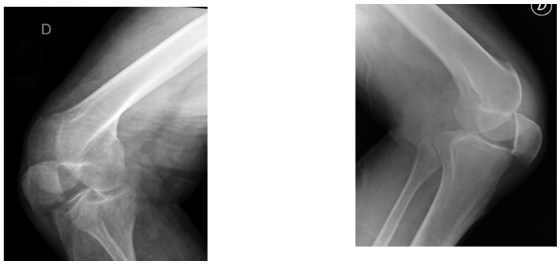

FIGURAS 3 A-B Radiografías oblicua y lateral de rodilla derecha donde observamos la rótula incarcerada en el intercóndilo

Se realizó en la sala de urgencias una reducción cerrada sin anestesia, por medio de un desplazamiento hacia distal de la rótula al mismo tiempo que se extendía la rodilla suavemente, produciéndose su reducción brusca tras un crujido. Se comprobó inmediatamente su recorrido completo normal con flexión y extensión activa y pasiva hasta 110º. Se palpó un "signo del hachazo" en el tendón del cuádriceps en su inserción en el polo proximal rotuliano. Para intentar valorar la extensión del daño en el tendón se realizó una ecografía que informaba de un importante hematoma suprarrotuliano (58mm x 39 mm x 8 mm) y de una posible rotura incompleta del tendón del cuádriceps. El paciente se trató de forma conservadora mediante colocación de calza de Böhler en extensión de rodilla y carga inmediata durante tres semanas, y posteriormente tres semanas más con una ortesis de bloqueo de movilidad entre 0º-90º, la cual se liberó completamente a las seis semanas. No precisó rehabilitación en centro especializado, tan solo movilidad activa y pasiva en su domicilio. Dos meses después del traumatismo el paciente estaba asintomático, presentaba un balance articular completo, sin derrame articular, siendo capaz de caminar sin bastones, con fuerza de extensión prácticamente normal, aunque se había recomendado el uso de bastón. En el estudio radiográfico mostraba una artrosis predominantemente femoropatelar (grado III de Ahlbach) (Fig. 4).

FIGURAS 4 Radiografía lateral de rodilla derecha post-reducción donde observamos artrosis predominantemente femoropatelar (grado III de Ahlbach).

DISCUSIÓN

La luxación intra-articular de rótula es una lesión muy rara[1-29]. Desde las primeras descripciones de esta patología, realizadas por Cooper en 1844 y, posteriormente, por Midelfart en 1887, pocos han sido los casos publicados[4, 6, 8-10, 15, 36] concretamente[24]. Dentro de la clasificación de esta patología, la luxación horizontal intra-articular inferior se produce en dos rangos variables de edad[2, 3, 28]: Tipo 1) Niños, adolescentes y adultos jóvenes: la mayoría de estas luxaciones ocurren en pacientes con edades comprendidas entre los 15-16 años, si bien en la literatura se han descritos varios casos sucedidos en niños en torno a los 10 años y en adultos jóvenes (sobre los 20

años). Estos casos se deben a la elasticidad de los alerones rotulianos y de las estructuras cápsulo-ligamentosas, lo cual genera una excesiva capacidad de movilidad rotuliana. Esta hiperlaxitud, unida a una relajación del tendón cuadricipital, favorece la luxación, causando daño del mecanismo extensor. No obstante, son pocos los casos presentados con rotura completa de este tendón. Tipo 2) Ancianos: la frecuencia de este tipo de luxación en ancianos es muy rara. La presencia de gonartrosis, y más comúnmente de la artrosis femoropatelar, genera osteofitos que pueden favorecer el atrapamiento de la rótula en la escotadura intercondílea femoral, pudiendo ésta quedar incarcerada.

La ruptura del tendón del cuádriceps ha sido descrita como mecanismo lesional de la luxación intra-articular inferior de la rótula[1, 4, 5,8, 15-22, 23], incluso son varios los autores que consideran que es imprescindible su lesión para poder provocar esta patología[23]. Sin embargo, la literatura ha demostrado la baja frecuencia de este diagnóstico[15, 17, 18, 21, 26, 29,] y todos los casos ocurridos de lesión tendinosa se produjeron en pacientes jóvenes. En nuestro caso, tras la reducción, la movilidad en extensión activa de la rodilla era completa y la ecografía tan sólo mostró una lesión parcial de este tendón, patología infrecuente en ancianos, lo que apoya la opinión de la mayoría de los autores que afirma que no es necesaria la lesión completa del tendón del cuádriceps a para provocar la luxación.

En general, aparte de las del aparato extensor, se pueden producir otra serie de adversidades, como son el daño articular del cóndilo femoral y el de la rótula. Éstas se corresponden a lesiones condrales y osteocondrales[1, 3, 4, 6, 7, 23, 30], más frecuentemente en pacientes menores de 40 años. En el estudio de Nimura[30], el 95% de las rodillas tenían lesiones en el cartílago patelofemoral, y un 31% en la cara lateral del cóndilo femoral. También ha habido informes de daño articular en pacientes ancianos, por lo que estas luxaciones no pueden considerarse banales. En nuestro caso no se valoró el diagnóstico de estas posibles lesiones dada la excelente evolución clínica que mostró el paciente.

Aunque se trata de una lesión muy rara, como ya hemos comentado, la luxación intra-articular de la rótula se debe incluir en el diagnóstico diferencial de una rodilla bloqueada (rotura meniscal, cuerpo libre intra-articular, luxación de rodilla). Históricamente, la mayor parte de los casos descritos han sido reducidos bajo anestesia y con cirugía abierta[1, 2, 6-8, 15, 18, 20, 21, 26,] o incluso con una excisión artroscópica de los osteofitos una vez reducida la luxación[14]. En ciertas ocasiones se procede a la reducción de forma cerrada, pero bajo anestesia[1, 6, 8, 16;] y sólo en un caso publicado[24] esta reducción cerrada se realiza sin anestesia, al igual que el paciente presentado en este trabajo, por lo que pensamos que la reducción abierta debería ser solo realizada después del fracaso de un intento de manipulación cerrada con o sin anestesia. La reducción dependerá de cada caso y de la actitud de la rodilla[4, 6, 27.] En flexión se recomienda la tracción directa tibial, la manipulación digital directa de la rótula e incrementar la flexión hasta conseguir desencajar la rótula, o bien realizar una extensión pasiva completa, como nosotros realizamos en nuestro paciente. En cambio, si la rodilla se encuentra en extensión, sólo será necesario realizar la tracción y manipulación de la rótula.

Diversos autores son de la opinión de que, aunque se realicen técnicas cerradas, siempre se debe efectuar una revisión quirúrgica de la rodilla[3, 14, 15, 18, 23, 28] con el objeto de diagnosticar y reparar posibles lesiones del aparato extensor (exéresis de osteofitos), e intentar evitar lesiones condrales y/u osteofitarias con las maniobras reductoras. Creemos que esta posible cirugía "complementaria" debería ser tan solo realizada si la evolución clínica lo justifica, lo que fue innecesario en nuestro caso.

En la literatura comentan que no hay diferencias entre los pacientes inmovilizados durante largo plazo y aquellos que se movilizan de forma precoz[19;] no obstante, hemos encontrado dos casos de re-luxación rotuliana tras movilización inmediata[3, 5, 27] que obligó a una cirugía de limpieza osteofitaria, por lo que se sugiere que para evitar este tipo de complicaciones se debería realizar un tratamiento inmovilizador completo y adecuado. En nuestro paciente, inmovilizamos con una calza de Böhler con apoyo inmediato durante tres semanas como manejo inicial de la lesión parcial del tendón cuadricipital y con fines antiálgicos, seguidas de otras tres semanas de movilización parcial controlada con una ortesis de bloqueo de movilidad entre 0º-90º, la cual se liberó completamente a las seis semanas, momento en el cual el paciente era capaz de caminar de forma autónoma incluso sin bastón. Por dicho motivo no creímos preciso realizar ningún tipo de prueba complementaria ni plantearnos la posibilidad de realizar ningún gesto quirúrgico posterior sobre posibles lesiones asocidas.

Dada las diferentes opciones terapéuticas expuestas hemos realizado un esquema de tratamiento adecuado para estas lesiones infrecuentes (Figura 5).

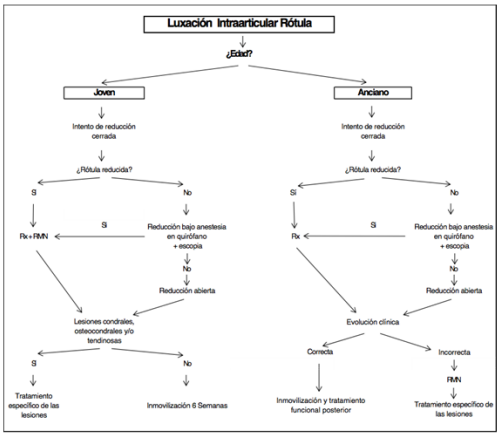

FIGURA 5 Tratamiento de las luxaciones intra-articulares de rótula..

CONCLUSIONES

Como conclusión, el caso clínico de luxación intra-articular inferior de rótula expuesto se trató con reducción cerrada sin anestesia mediante manipulación, comprobando clínicamente y mediante ecografía el estado del aparato extensor, y realizando un tratamiento inmovilizador completo, consiguiendo así una normalización clínica del paciente en 3 meses.

BIBLIOGRAFIA

1- Hersch J, Watnik N, Marwin S. Inferior Intra-articular Dislocation of the Patella in an Elderly Patient. Am J Knee Surg 199; 12:169-71.
2- Bankes MJ, Eastwood DM. Inferior dislocation of the patella in the degenerate knee. Injury 2002; 33:528-9.
3- Syed MA, Ramesh P. Recurrent inferior patellar dislocation in an osteo-arthritic knee. The Knee 2004; 11:141-2.
4- García-Mata S, Hidalgo-Ovejero AM. Luxación intra-articular de rótula. An Sist Sanit Navar 2006; 29(2):263-8.
5- Nielsen CF, Fridén T, Ryd L. Inferior locking of the patella: a case report. J Trauma 1993; 34:467-8.
6- Donelson RG, Tomaiuoli M. Intra-articular dislocation of the patella. J Bone Joint Surg 1979; 61A: 615-6.
7- Nsouli AZ, Nahabedian AM. Intra-articular dislocation of the patella. J Trauma 1988; 28:256-8.
8- Nanda R, Yadav RS, George CD. Intra-articular dislocation of the patella. J Trauma 2000; 48:159-60.
9- Garrison RT, McCabe JB. An unusual case of intra-articular dislocation of the patella. Ann Emerg Med 1984; 13 (7):557-9.
10- Corfield AR, Stevenson J. Vertical patellar dislocation: a case report. Eur J Emerg Med 2004; 11 (3):170-1.
11- Valdiserri L. Lussazione traumatica intracondiloidea della rotula. Minerva Ortop 1969; 20 (4):135-8.
12- Shetty S, Ramesh B, Gul A, Madhusudan TR, Altayeb T. Vertical discolaction of the patella: report of 2 cases. Orthopedics 2009; 32 (10):18-25.
13- Saleemi AJ, Hussain A, Jawaid MI, Thuse MG, George A. Superior dislocation of patella in a rugby player: an update on a extremely rare condition and review of literature. Knee Surg Sports Traumatol Arthrosc 2007; 15 (9):1112-3.
14- Barlow D, Foong KS, Rhee SJ, Sutcliffe W, Griffin SJ. Recurrent locked knee caused by an impaction fracture following inferior patellar dislocation: a case report. J Med Case Rep 2011; 3 (5):347-50.
15- Shaw DL, Giannoudis PV, Archer IA. Intra-articular dislocation of the patella. J Trauma 2000; 49 (2):360-1.
16- Frangakis EK. Intra-articular dislocation of the patella. A case report. J Bone Joint Surg 1974; 56A:423-4.
17- Farmer AW. A case of intra-articular dislocation of the patella. Canadian Med Assn J 1931; 25:706-7.
18- Schulte KR, Tearse DS. Intra-articular dislocation of the patella. Iowa Orthop J 1993; 13:226-8.
19- Van der Broek TA, Moll PJ. Horizontal rotation of the patella. Acta Orthop Scand 1985; 56:436-8.
20- Fenely RCL. Intra-articular dislocation of the patella. Report of a case. J Bone oint Surg 1968; 50B:653.5.
21- Deaderick C. Case of rupture of quadriceps femoris tendon with dislocation of patella beneath the intercondyloid groove of the femur. Ann Surg 1890; 11:102-3.
22- McCarthy TA, Quinn B, Pegum JM. Inferior dislocation of the patella: an unusual cause of a locked knee. Ir J Med Sc 2001; 170 (3);209-10.
23- Theodorides A, Guo S, Case R. Intra-articular dislocation of the patella: a case report and review of the literature. Injury Extra 2010; 41:103-5.
24- Morin WD, Steadman JR. Case report of a successful closed reduction without anesthesia. Clin Orthop Relat Res 1993; 297:179-81.
25- Awan S, Parfitt A, Selvakumar P, Reid P. An unusual case of patella dislocation. J Accid Emerg Med 1999; 16:301-3.
26- Qaisran GH, Farooq KH. Intra-articular dislocation of the patella. Nishtar Med J 2009; 1(4):32-4.
27- Casas D, Manso J, Pérz MI, Gómez G. Luxación intra-articular de rótula. Trauma Fund Mapfre 2011; 22(1):35-7.
28- Choudhary RK, Tice JWS. Intra-articular dislocation of the patella with incomplete rotation –two case reports and a review of the literatura. The Knee 2004; 11:125-7.
29- Packer GJ, Owen RJ. Intra-articular dislocation of the patella. Arch Emerg Med 1992; 9:244-5.
30- Nomura E, Inoue M, Kurimura M. Chondral and osteochondral injuries associated with acute patellar dislocation. Arthroscopy 2003; 19 (7):717-21.
fied direct lateral approach in total hip arthroplasty: a comprehensive review. J Arthroplast

IMPORTANCIA DEL TAMAÑO EN OSTEOCONDROMAS POPLÍTEOS

Pardo Coello, MM; Franco Peris, E; Torres Lozano, P; Flores Mut, JA; Martínez Cabezuelo, JA; Plaza Fernández, G.
HOSPITAL GENERAL DE ALMANSA, ALBACETE

RESUMEN

Introducción. El osteocondroma es un tumor óseo condrogénico benigno (OMS) y una lesión relativamente frecuente en la zona de la rodilla. Representa en torno al 45% de los tumores óseos benignos, aún así, para algunos autores no es considerado un verdadero tumor o neoplasia, sino una extrusión de parte del cartílago metafisario por defecto del periostio. Caso Clinico. Presentamos el caso de un varón de 17 años con una tumoración dura, inmóvil y adherida a planos profundos en la región posterior de la rodilla izquierda, cuya clínica se había incrementado en los últimos meses debido al crecimiento de esta masa. La lesión se resecó tras completar estudios de imagen (Rx y RMN), tratándose esta de un osteocondroma de más de 80x60mm de tamaño. Discusión. Es frecuente encontrar estas lesiones en la zona periarticular de la rodilla, la mayoría de ellos se origina entre la membrana sinovial y la unión capsular. Autores como Rizzoli et al. creen que su formación parte del tejido conectivo perisinovial, otros como Peralto et al. apuestan por una metaplasia debida a microtraumatismos y para otros es el estadio final de la Enfermedad de Hoffa. Resultados y conclusiones. Se debe de tener en cuenta la resección en casos de dolor incontrolable, incremento de la clínica, zonas asociadas a traumatismos repetidos o compresión de estructuras nobles. Es primordial la vigilancia y resección de osteocondromas poplíteos, ya que incluso un pequeño tamaño puede llevar a una grave afectación vasculonerviosa.

PALABRAS CLAVE

Osteocondroma, poplíteo

Correspondencia

Dr. Mar Pardo Coello
Servicio de Traumatología, Hospital General Almansa
C/ Adolfo Suarez s/n
02460- ALMANSA (Albacete)
E-mail: m_arpa@hotmail.es

SUMMARY

Introduction. Osteochondroma is a chondrogenic benign tumor, representing 45% of benign bone tumors. This lesion often appears in the region of the knee. A few do not consider it a real bone tumor, it is believed to be an overgrowth of cartilage. Objectives. Our aim is to present this case and make a literature review to compare this lesion and complications with other already published. Methods. We present the case of 17 y.o. boy, which has a compact and immobile mass in the posterior region of the knee. The pain and size increased in recent months. The lesion was resected after completing imaging test, finally we got a osteochondroma of more than 8 cm sized. Results. Our patient improved clinically and pathological analysis confirmed the diagnosis of osteochondroma, however it is important early resection in cases of rapid growth and pain because of malignant tumor degeneration. Conclusions. We want to emphasize that early resection of this tumors is important in cases of rapid growth, uncontrolled pain and compression of nearby structures. Popliteal osteochondromas surveillance is essential to diagnose a possible problem due to vascular compression, even small tumors.

INTRODUCCIÓN

El osteocondroma es un tumor condrogénico benigno, representa en torno al 10-15% del total de todos los tumores y el 25-45% de los tumores benignos. Se localiza, fundamentalmente, en las zonas metafisarias de rodilla y húmero. Para algunos autores no es considerado una tumoración, sino más bien una neoplasia formada por la extrusión o separación de un fragmento epifisario a través del periostio, envolviendo o englobando a una parte del cartílago fisario o de crecimiento y produciendo, por tanto una "herniación" de esta sección del hueso, con la consecutiva formación de una exostosis recubierta de cartílago.

CASO CLÍNICO

Presentamos el caso de un varón de 17 años, el cual presentó un dolor incapacitante en la región posterior de la rodilla izquierda, de varios meses de evolución. (Figuras 1, 2, 3, 4) No había tenido ningún estudio ni consulta previa, el incremento de tamaño y de la clínica en las últimas semanas, fueron los motivos para acudir al especialista[1,2,4]. A nuestro paciente, tras completar estudios clínicos y de imagen, se le programó para una resección quirúrgica de la lesión, obteniendo una pieza de 75x50x55 mm, cuyo diagnóstico de osteocondroma fue confirmado por el anatomopatológo. (Figuras 5-6, y 7-8).

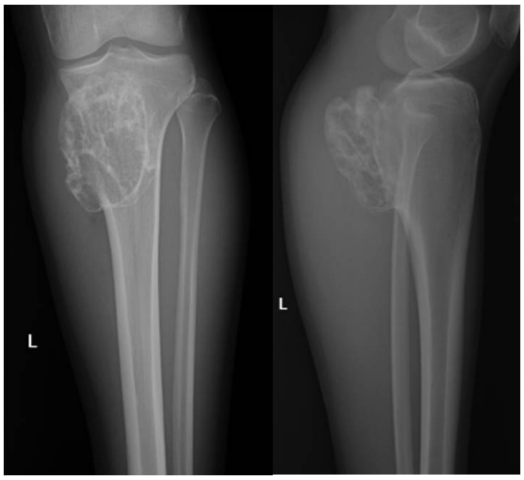

Figuras 1 y 2. Imagen radiográfica que muestra la situación y tamaño de la lesión

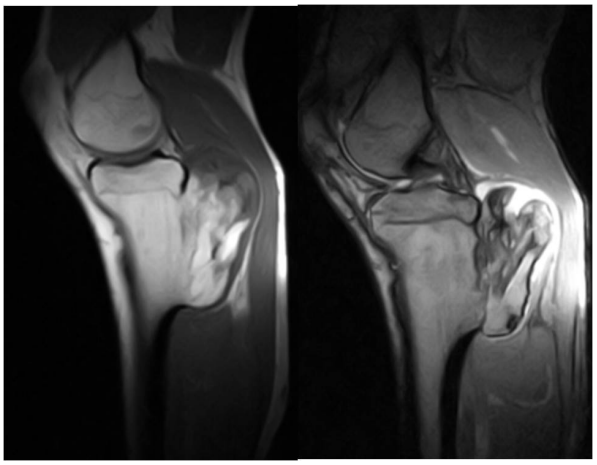

FIGURAS 3 Y 4. Imágenes de RMN del osteocondroma, donde se aprecia la ocupación de espacio en hueco popliteo, con compresión de partes blandas de la zona, desplazando el paquete vasculo-nervioso poplíteo.

FIGURAS 5 Y 6. Resección quirúrgica. Imagen tras la disección, y momento de la extracción.

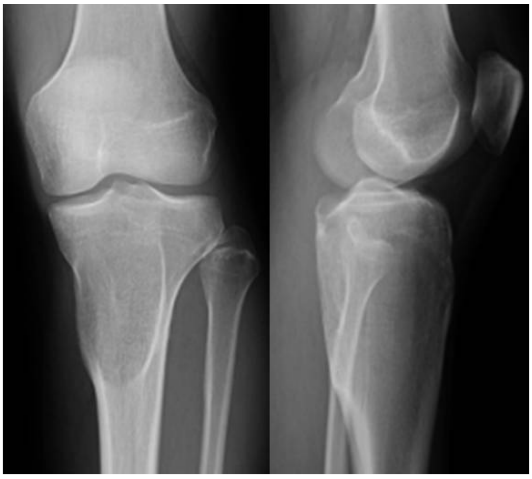

FIGURAS 7 Y 8. Rx tras la resección de la lesión.

DISCUSIÓN

La primera descripción de esta lesión la realizó Jaffe en 1958[5], como tumores osteocartilaginosos afectando a la unión capsular y a las estructuras adyacentes a la articulación. Son numerosos los nombres con los que se le catalogaron posteriormente, como osteocondroma paraarticular, condroma intracapsular, osteococndroma gigante extrasinovial, e incluso, estadios finales de la Enfermedad de Hoffa. En la mayoría de estos casos, la neoformación se localiza entre la unión capsular y la membrana sinovial; del mismo modo las características histológicas son similares en todos ellos, ya que la mayor parte se caracteriza por presentar tejido óseo trabecular rodeado de cartílago hialino. Tanto la patogénesis como la clasificación de esta lesión, aún a día de hoy, resultan dificultosas. Autores como Rizzello et al.[3] creen que el origen de esta tumoración es una metaplasia cartilaginosa del tejido conectivo, otros como Peralto et al.[4] enfatizan que esta metaplasia puede tener origen en traumatismos repetidos en la grasa de la zona

de Hoffa, para otros[1, 2], esta entidad es considerada como el estadio final de la Enfermedad de Hoffa, pasando desde una inflamación y fibrosis de esa grasa, hasta llegar a una fase crónica donde se identifica una metaplasia osteocondral. Aunque poco frecuente, se debe tener en cuenta la posibilidad de transformación maligna de los osteocondromas, en torno al 1% si son lesiones aisladas y del 5% en los casos de osteocondromatosis múltiple, siendo los síntomas guía de esta progresión, tanto un incremento de tamaño, como la aparición de dolor. La localización más común es en la zona cercana a la rodilla, produce frecuentemente bolsas sinoviales debido a la fricción; no obstante la localización cercana a zonas nobles puede conllevar una clínica silente cuyas complicaciones son más dificultosas de manejar. Estos son los casos de los osteocondromas localizados en el hueco poplíteo, con las conocidas complicaciones de compresión de estructuras vasculares y nerviosas, debido al gran tamaño de la lesión, pero además de ello, el tamaño no es una razón fundamental para la aparición de este tipo de complicaciones en la citada región, ya que los osteocondromas poplíteos de pequeño tamaño en el 75-80% de los casos producen pseudoaneurismas a nivel de la arteria poplítea y femoral superficial, principalmente, esta complicación silente aparece, sobre todo, en pacientes varones al final del crecimiento al producirse la osificación del capuchón del cartílago hialino de la pequeña tumoración[1].

CONCLUSIONES

Para finalizar, debemos de tener en cuenta que la resección de esta lesión está indicada en el caso de dolor, crecimiento o localizaciones en zonas a las que se comprima o comprometa estructuras vasculonerviosas, o bien zonas asociadas a traumatismos frecuentes, además, aunque poco frecuente, no se debe de obviar la posible transformación maligna. Por lo general hay poca bibliografía que haga referencia a lesiones poplíteas de gran tamaño, ya que las más publicadas de estas características se centran en las lesiones infrarrotulianas y anteriores que afectan a la zona de Hoffa[4]. Por otro lado, hay que tener en cuenta que un pequeño tamaño no evita lesiones graves, ya que hasta un 80% de las complicaciones de estos de menor tamaño son pseudoaneurismas de la arteria poplítea, fundamentalmente, aunque igualmente afectan a la arteria femoral superficial y tibial posterior. Es vital, por tanto, la vigilancia de los síntomas y tener en cuenta los osteocondromas de gran tamaño, pero no obviar los más pequeños y de localización poplítea.

BIBLIOGRAFIA

1.Ortega R., Ferréndez M.. Masa poplítea asociada a osteocondroma. Anuales de pediatría. 2005;63(2):185-6.
2. Egemen Turman et al. A giant extrasynovial osteochondroma in the infrapatellar fat pad: the end stage Hoffa's disease. Ach Orthop Trauma Surgery. 2008;128:515-9.
3.Rizzello G. Para-articular ostechondroma in the knee. Arthroscopy. 2007;23(8):910-4.
4.Rodriguez JL et al. Intracapsular osteochondroma in the knee, an unusual neoplasm. Int J Surgery Pathology. 1997;10(3):49-54.
5.Jaffe HL. Tumors and tumorous conditions of the bones and joints. Philadelphia, Lea and Febiger 1958; 558-67.

SINOSTOSIS RADIOCUBITAL PROXIMAL EN LA INFANCIA. A PROPÓSITO DE UN CASO

Pardo Coello, MM(1); Franco Peris, E(1); Jiménez Ortega, P(2).
1. Hospital General de Almansa, Albacete.
2. Hospital General Universitario de Albacete.

RESUMEN

Introducción. La sinostosis radiocubital postraumática es una complicación asociada a las fracturas de antebrazo y de la región del codo. Los factores de riesgo están asociados tanto con la lesión inicial, como con el manejo quirúrgico de la misma. La evidencia de osificaciones heterotópicas entre radio y cúbito es apreciable con la clínica y con los estudios de imagen. Aunque el tratamiento no quirúrgico suele ser suficiente, en algunos casos, es necesaria la cirugía. Caso Clinico. Presentamos el caso de una niña de 9 años con una epifisiolisis radial proximal, la cual requirió reducción y estabilización quirúrgica. La pérdida de balance articular y la presencia de una sinostosis proximal obligó a realizar una nueva intervención. Discusión. En este tipo de lesiones el "timing" quirúrgico siempre ha sido una fuente de controversias. Sin embargo, una resección y limpieza temprana de la zona (6-12 meses), es aconsejable en la mayoría de los casos y en pacientes con madurez ósea, ya que la recurrencia de la lesión es baja y no son necesarios nuevos procedimientos. Resultados y conclusiones. En nuestro paciente, con la resección de la sinostosis encontramos una mejoría de la clínica, aún así, fue necesaria una movilización articular de la zona bajo anestesia general y la reinterveción en 2 ocasiones. Aunque poco frecuente, podemos decir que la inmadurez esquelética del paciente y la clínica a veces incierta, obligan a un manejo quirúrgico precoz en algunos casos.

PALABRAS CLAVE

Sinosotosis, radiocubital, tratamiento quirúrgico, antebrazo, complicaciones, fracturas.

Correspondencia

Dr. Mar Pardo Coello
Servicio Traumatología, Hospital General Almansa
C/ Adolfo Suarez s/n
02460- ALMANSA (Albacete)
E-mail: m_arpa@hotmail.es

SUMMARY

Introduction. Post-traumatic radioulnar synostosis is a complication associated with fractures of the forearm and elbow region. Risk factors are related to the initial injury and surgical treatment received. The evidence of heterotopic ossificaction between radius and ulna is appreciated with clinical and imaging studies. The most of times non-surgical treatment is usually enough, but sometimes surgery is needed. Objectives. Our aim is to present this case and make a literature review to compare this injury and complications with other already published. Methods. We report the case of a 9 y.o. girl, with a proximal radial epiphysiolysis, which required surgical reduction and stabilization. A new surgical intervention was made because of the loss of movility and development of proximal synostosis. Results. In our report, the patient improved clinically with early resection of synostosis, but mobility of the region under general anesthesia was required. Conclusions. The surgical management of these lesions is a subject of controversy, however is recommended an early resection of this complication. In general, this injury and complications are rare, and in the other hand, skeletal maturity and uncertain clinical require early treatment.

INTRODUCCIÓN

La sinostosis radiocubital proximal es un lesión poco frecuente, producida principalmente por traumatismos de alta energía en el antebrazo y en la región del codo. Se define como la fusión, bien ósea o bien fibrosa, de la parte proximal de ambos huesos del antebrazo, bloqueando la pronosupinación. La incidencia de la sinosotosis postraumática es realmente desconocida, ya que varía entre el 1.2 al 6.6%, aproximadamente, ya que los factores de riesgo para su aparición se relacionan tanto con la lesión inicial, como con el manejo

quirúrgico de la misma, por ello, los límites claros de una posible aparición de esta complicación son difíciles de establecer. Por lo general, el tratamiento conservador suele ser suficiente la mayoría de las veces, pero en determinados casos éste resulta insuficiente y es necesaria la cirugía[1, 2, 3]..

CASO CLÍNICO

Presentamos el caso de una niña de 9 años de edad, la cual sufrió una luxación traumática de codo izquierdo y una epifisiolisis proximal de radio ipsilateral. La inestabilidad de codo tras la lesión y la incapacidad de reducción de la epífisis radial obligó a realizar una reducción quirúrgica cerrada y estabilización con 2 agujas de Kirschner. (Figuras 1, 2 y 3). La aparición en los 5 meses posteriores de una rigidez de codo y una sinostosis radiocubital proximal establecida llevó a la realización de 2 cirugías añadidas. (Figuras 7 y 8). La primera de ellas fue una resección de la unión osteofibrosa, la aparición de recidivas de esta sinostosis de manera casi inmediata, precisó de la segunda de estas reintervenciones, la cual consistió en una nueva resección de la unión entre ambos huesos y la interposición entre ambos de un injerto de duramadre liofilizado,

FIGURA 1. Lesión inicial.

FIGURA 2. Luxación de codo y epifisiolisis radial

FIGURA 3. Reducción de la lesión inicial.

ESTUDIOS PREVIOS

- Interposición de colgajo muscular de ancóneo.
  Aaron Daluiski, Joseph Schreiber et al.
  J Shoulder Elbow S. 2014
- Resección fragmento diafisario radial proximal.
  1.S. Kamineni , N.G. Maritz. JBJS. 2002
  2.Reza Shahryar, Parviz Ahangar et al.
  J Shoulder Elbow S. 2014.
- Interposición de fascia lata.
  Varum Kumar, Gauresh Shantaram. Chinese Journal of Traumatology. 2014
- Colgajo fascio-graso interóseo posterior.
  F. Martínez, J.M. Moreno et al.
  Revista Española COT. 2014

FIGURA 4. Técnicas y tratamiento en casos de sinostosis radiocubital proximal postraumática..

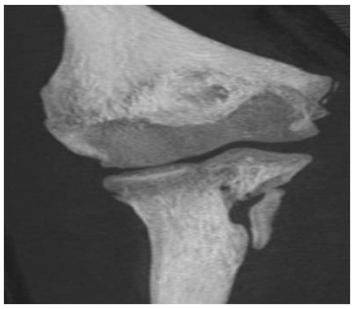

FIGURA 5. Imagen sinostosis en TAC.

FIGURA 6. Reconstrucción 3D sinostosis en TAC.

FIGURA 7. **Primera reintervención..**

FIGURA 8. **Segunda reintervención..**

DISCUSIÓN

Por lo general, hay pocas publicaciones que hagan referencia tanto a la aparición como al manejo de la sinosotosis radiocubital postraumática en la edad pediátrica. Esta complicación la encontramos como una continuidad osteofibrosa en la región proximal del antebrazo; la causa más frecuente en el adulto es la postraumática y, para algunos autores, tan sólo un 2-5% de esta causa postraumática tiene una etiología iatrogénica añadida; por ello, comparar, a veces, estas dos causas en la edad pediátrica resulta complicado, ya que la mayoría de los estudios se basan en el manejo de la sinosotosis radiocubital congénita por mayor frecuencia de aparición en esta franja de edad.[1,3,4]. Por otro lado, es difícil establecer el momento adecuado para la cirugía o "Timing quirúrgico", así como, si el paciente mejoraría en un tratamiento quirúrgico en "uno o dos tiempos". Khiami, Rolland et al.[6] apuestan por la resección quirúrgica como mejor tratamiento de la sinosotosis radiocubital proximal, recomendando, de este modo la cirugía en varios intervalos de tiempo, uno en torno a los 6 meses y otro en torno a los 12 meses desde la lesión o desde la primera intervención. Del mismo modo Bauer[7] establece que estas cirugías se pueden demorar hasta los 12-24 meses tras la lesión inicial, sin suponer un agravamiento en el resultado final del paciente. A pesar de todo ello, no podemos obviar la alta recurrencia de recidiva con la resección aislada de esta sinostosis, ya que el índice de recurrencia puede llegar hasta el 32% (Fernández, Sugimoto et al.)[4 y 5]. Además de todo ello, muchas son las técnicas de posibles tratamientos descritas para el manejo de este tipo de sinostosis, que van desde la excisión de la fibrosis y de osteofitos hasta la interposición de distintos tipos de colgajos y materiales con el fin de evitar nuevamente esta unión o continuidad osteofibrosa, ya sean colgajos grasos, interposición de tensor de la fascia lata, colgajo adipofascial, colgajos de silicona, otros colgajos de biomateriales, etc , Aún con todo esto, esta complicación no resulta de fácil manejo, ya que es difícil de establecer tanto el tiempo adecuado para la intervención como la elección del prodecimiento quirúrgico más certero, aunque la literatura aconseja realizar conjuntamente una asociación de la resección de la unión osteofibrosa, seguida de cualquier técnica que conlleve una interposición de colgajo, fascia o biomaterial entre cúbito y radio, las expectativas y los resultados suelen ser la mayoría de las veces inciertos.

CONCLUSIONES

En nuestro caso, la pérdida de pronosupinación de la paciente y la aparición de una marcada sinostosis radiocubital, obligó a la realización de una nueva cirugía en dos ocasiones, tal como se ha descrito anteriormente. Los buenos resultados con la interposición de duramadre, hicieron desistir de realizar cualquier otra cirugía. (Figuras 5, 7 y 8). Sin embargo, el pronóstico poco claro y la gran rehabilitación que conlleva cada una de estas reintervenciones nos lleva a plantearnos si es más adecuado o no la realización de otro tipo de técnicas, pero por lo general en la literatura se aboga más por la realización de distintos tipos de colgajos y optar por la simple resección en los casos más límites.

BIBLIOGRAFIA

1. Varum Kumar, Gauresh Shantaram. An iatrogenic proximal radioulnar synostosis: a case report and review of literature. Chinese Journal of Traumatology.2014;17(6):370-2.
2. Reza Shahryar, Parviz Ahangar et al. Proximal radial diaphyseal segment resection for posttrumatic proximal radioulnar synostosis. J Shoulder Elbow Surgery. 2014; 23:855-60.
3. F. Martínez, J.M. Moreno. Tratamiento de la sinostosis radiocubital proximal mediante colgajo fascio graso interóseo posterior. Revista Española de Cirugía Ortopédica y Traumatología. 2014;58(2):120-4.
4. Fernández DL, Joneschild E. Wrap around pedicle muscle flaps for the treatment of recurrent forearm synostosis. Tech Hand Up Extreme Srugery. 2004; 8: 102-9.
5. Sugimoto m, Masada k et al. Treatment of traumatic radioulnar synostosis by excision, with interposition of a posterior interosseus island forearm flap. J Hand Surgery Br. 1996; 21: 393-5.
6. Dohn P, Khiami F, Rolland E, et al. Adult postraumatic radioulnar synostosis. J Orthp Traumatol Surg Res 2012;98(6):709-14.
7. Bauer G, Arand M, et al. Postraumatic radioulnar synostosis after forearm fracture osteosynthesis. J Arch Orthop Trauma Surg 1991;110(3):142-5.

ROTURA TRAUMATICA CRONICA DEL TENDON DEL TRICEPS: CASO CLINICO Y REVISIÓN DE LA LITERATURA

M.P. Peña Fernández1, F. Paíno Carreras2
1Servicio de Cirugía Ortopédica y Traumatología.
Hospital Virgen de la Luz, Cuenca.
2Servicio de Cirugía Ortopédica y Traumatología.

RESUMEN

La ruptura del tendón del tríceps braquial es una lesión infrecuente, probablemente la más rara de la lesiones tendinosas. Pocos son los casos publicados en la literatura. Como resultado, no existe un protocolo de tratamiento bien establecido. Presentamos el caso de un paciente de 16 años que sufre un traumatismo directo sobre el codo izquierdo, siendo diagnosticado de una avulsión ósea del olecranon y rotura completa del tendón tricipital dos meses después del traumatismo.

SUMMARY

The rupture of the tendon of the triceps brachii is an uncommon injury, probably the rarest injury of the tendon. Few cases of this injury have been reported in the literature. As a result, there is no a well-established treatment protocol. We present the case of a patient of 16 who suffers a direct trauma on the left elbow, being diagnosed with a bone avulsion of the olecranon and a complete breakage of the triceps tendon two months after the trauma.

PALABRAS CLAVE

Rotura crónica; lesión tendinosa; músculo; tendón del tríceps

Correspondencia

Dra M.P. Peña Fernández
Correo electrónico: pilarpf1204@live.com
Servicio de Cirugía Ortopédica y Traumatología. 3ª Planta
Hospital Virgen de la Luz, Cuenca.
C/ Hermandad de Donantes de sangre s/n.
Cuenca

INTRODUCCIÓN

La ruptura del tendón distal del tríceps braquial se considera una lesión infrecuente, ya que representa aproximadamente el 2% de las rupturas tendinosas y entre el 0,8-1% de todas las lesiones tendinosas de la extremidad superior[1-20]. La característica más común de este tipo de lesiones es la avulsión de la inserción ósea en el olécranon, siendo menos común la rotura intramuscular o de la unión miotendinosa. El mecanismo más frecuente para la ruptura tendinosa del tríceps ocurre, por lo general, después de una caída sobre la mano extendida, causando la avulsión de un pequeño fragmento de su inserción ósea o ruptura del vientre muscular. Sin embargo, otras rupturas se producen después de un traumatismo directo sobre la cara posterior del codo o por heridas profundas. El diagnóstico precoz y de sospecha es imprescindible para un correcto tratamiento temprano, puesto que subestimar esta patología puede provocar discapacidad prolongada y cirugías más complejas.

CASO CLÍNICO

Paciente varón de 16 años, diestro, sin antecedentes de interés, estudiante, que sufre traumatismo directo sobre codo izquierdo en julio de 2012. Puesto que el traumatismo fue banal, el paciente decide no acudir a Urgencias. Al persistir la clínica de tumefacción local y cierta impotencia funcional, acude dos meses más tarde al hospital donde es valorado por Traumatología, objetivándose: I: Tumefacción a nivel de la bursa con hematoma en dicho nivel, sin rubor, elevación de la masa del tríceps en comparación con el contralateral. P: Dolor supraolecraniano y en bursa, con ligero aumento de calor y sin palpar hachazo tendinoso. M: Déficit de la extensión contrarresistencia mediante la maniobra de Thompson modificada. Déficit de extensión de 10º, flexión y pronosupinación completas. Exploración neurovascular distal conservada. No alteraciones sistémicas.

Se le realizan radiografías de codo donde se distinguen calcificaciones o avulsiones óseas del

olecranon (Fig. 1), por lo que se decide hacer una ecografía de partes blandas de urgencias que informan de una masa de partes blandas que ocupa de forma difusa la bursa olecraniana y que presenta numerosas calcificaciones, más numerosas que las que se aprecian en la radiografía simple. En el estudio doppler parecen visualizarse algunas áreas de vascularización en su interior. El tendón del tríceps se encuentra englobado dentro de la lesión, no pudiendo descartar su lesión.

Para una correcta evaluación tendinosa se realiza RMN de forma programada donde se objetiva una rotura de espesor completo del tendón del tríceps en su tercio distal con edema muscular evidenciándose una distancia entre el olecranon de aproximadamente 2,5 cm, colección de hematoma en esta misma localización, edema óseo en olecranon y cóndilo lateral del húmero y calcificaciones distróficas en las partes blandas adyacentes (Fig. 2A, 2B y 3).

Técnica quirúrgica:

Dos meses después de la lesión y tras preoperatorio que no contraindica la cirugía, bajo anestesia general se realiza abordaje longitudinal posterior de codo, visualización y separación del nervio cubital (Fig.4), limpieza de la fibrosis tendinosa (Fig. 5 y 6), sutura de Bunnel transósea con cordón PDS y sutura periférica del tendón (Fig. 7 y 8). Se coloca férula braquioantebraquial en flexión de 100-105º. El postoperatorio transcurre con normalidad, con buena evolución de la herida quirúrgica, por lo que el paciente es dado de alta al día siguiente.

Tratamiento postquirúrgico:

La primera revisión postoperatoria se realiza a los 14 días. La herida quirúrgica no muestra signos de infección y se retiran grapas de sutura. Se coloca nueva férula braquioantebraquial pasando de 100-105º de flexión a 85-90º para ir ganando recorrido muscular del tríceps braquial.

A las 4 semanas se emplea una nueva férula con una flexión de 70-75º.

A las 6 semanas de la cirugía, se retira inmovilización y se comienza tratamiento rehabilitador.

Actualmente, tras dos años de la intervención, el paciente tiene un balance articular de -5º extensión y flexión completa (Fig. 9) y con una fuerza 5/5.

FIGURA 1. Radiografía lateral de codo izquierdo de nuestro paciente donde se objetivan avulsiones óseas del olécranon (the "flake" sign o signo de la escama), signo considerado patognomónico para las lesiones del tríceps braquial.

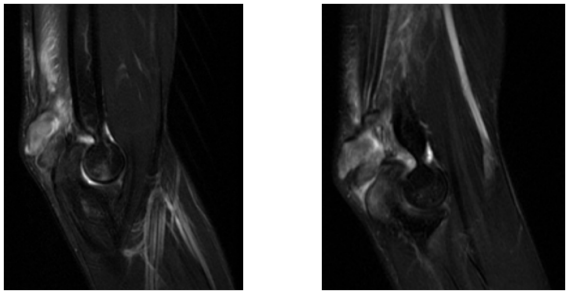

FIGURA 2A, 2B. Cortes sagitales de RNM donde se observa la retracción del tendón tricipital y el área fibrótica formada durante el tiempo transcurrido de la lesión hasta el diagnóstico.

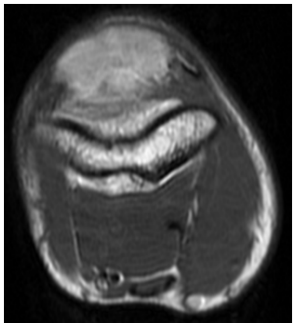

FIGURA 3. Imagen coronal de RMN donde visualizamos el área de fibrosis y hematoma retroolecraniana.

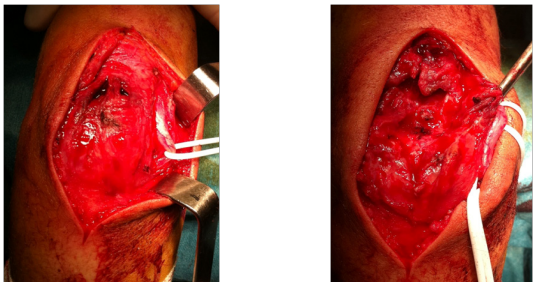

FIGURA 4 Y 5. Disección preventiva del nervio cubital y visualización del área de rotura del tendón del tríceps braquial con hematoma contenido, Gap en zona de rotura..

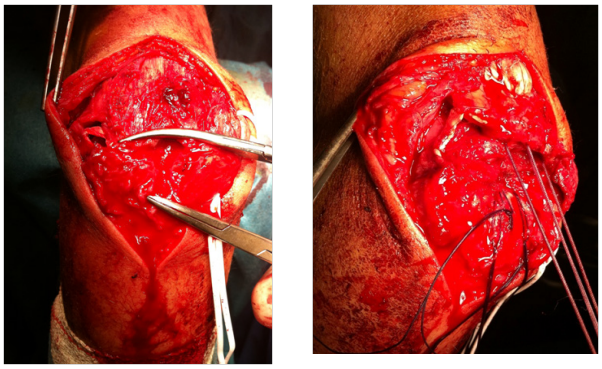

FIGURA 6 Y 7. Imagen intraoperatoria donde aproximamos la región miotendinosa del tendón tricipital al olecranon. y paso de los cordones de PDS para las suturas de Bunnel trasóseas olecranianas.

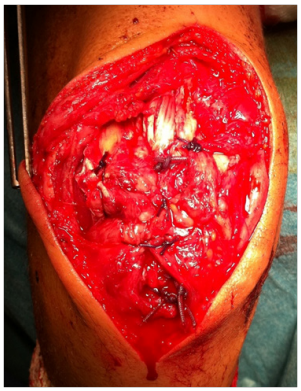

FIGURA 8. Resultado final intraoperatorio de las suturas de Bunnel y suturas de refuerzo peritendón.

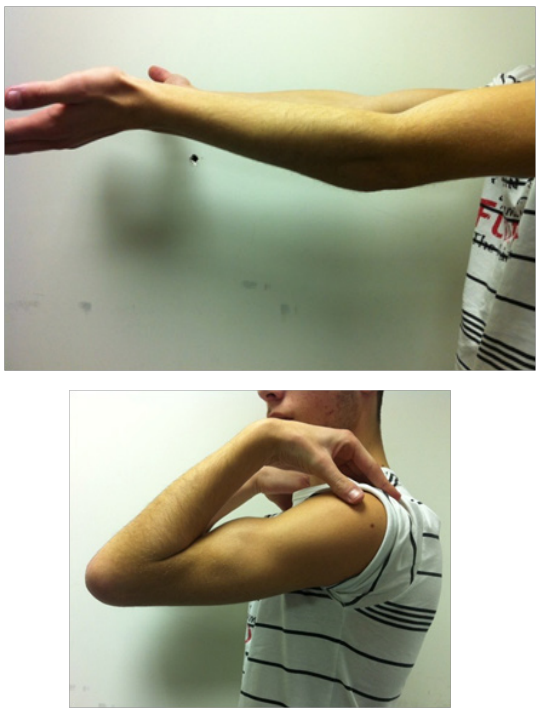

FIGURA 9. Balance articular del codo de flexión completa y -5º de extensión a los dos años de la cirugía.

DISCUSIÓN

El tríceps braquial es el extensor principal de la articulación del codo y juega un papel clave en la función normal de la extremidad superior[18.] La ruptura del tendón distal del tríceps braquial se considera una lesión infrecuente, ya que representa entre el 0,8-1% de todas las lesiones tendinosas de la extremidad superior[1-20]. El primer caso publicado data de 1868 por Partridge[2.] Predominantemente ocurren en el sexo masculino (2:1, hombre: mujer) y en un amplio rango de edad (7 a 70 años, media de 30 años)[2, 10, 17, 18.] El mecanismo de la lesión del tendón del tríceps se produce más comúnmente como resultado de una caída sobre la mano extendida, lo que resulta en un codo extendido que se desacelera bruscamente, con o sin un golpe concomitante a la parte posterior. El desgarro es más frecuente en su porción distal tendinosa a nivel del olécranon. De forma esporádica ocurre la rotura en la unión musculotendinosa. No es infrecuente que estos pacientes sufran lesiones asociadas, como una fractura de la cabeza radial o de la muñeca. El segundo mecanismo en frecuencia de estas lesiones son las heridas penetrantes y, más raramente, los traumatismos directos sobre el olécranon, como ocurre en nuestro paciente. Se han observado numerosas enfermedades locales y sistémicas que alteran la integridad estructural del tendón. Debido a la baja prevalencia de la condición de estos factores no se pueden definir como agentes causales. Causas sistémicas como la insuficiencia renal crónica con hiperparatiroidismo secundario, tetania hipocalcémica, artritis reumatoide, osteogénesis imperfecta, el uso de esteroides anabólicos, osteodistrofia renal, lupus eritematoso sistémico y, posiblemente, la diabetes mellitus insulinodependiente han sido informadas en distintos casos. En cambio, entre los factores locales involucrados encontramos las inyecciones locales de esteroides, cambios degenerativos por artritis, traumatismos penetrantes y la bursitis olecraniana. El diagnóstico de la rotura aguda del tendón del tríceps es difícil, más cuando no se sospecha. La evaluación precisa de la amplitud de movimiento, la tumefacción y palpación de la inserción del tendón del tríceps, así como las maniobras provocadoras tales como la prueba de T. Campbell Thompson "modificada", ayudan en el diagnóstico. Esta prueba consiste en el posicionamiento de la

extremidad con la parte superior del brazo apoyado y el codo flexionado a 90º y con el antebrazo y la mano colgando en una posición relajada. En este momento es cuando realizamos una compresión del vientre muscular del tríceps. En un brazo normal, apretando el tríceps dará lugar a la extensión del codo, mientras que en una rotura completa del tendón no se produce ningún movimiento. El diagnóstico diferencial de las lesiones del codo incluye desde un esguince, bursitis, fractura de la cabeza radial, fractura de olecranon hasta las fracturas distales del húmero. La radiografía simple típica muestra en las imágenes laterales pequeñas calcificaciones detrás del olécranon ("flake sign" o "signo de la escama") casi patognomónico de la avulsión del tendón. También son útiles para ayudar en el diagnóstico de las lesiones asociadas como la fractura de cabeza del radio y fracturas del radio distal. Pero a pesar de que ofrece una excelente evaluación de las estructuras óseas y muchas veces puede discernir la presencia de derrame articular del codo, la evaluación de las estructuras de los tejidos blandos es limitada mediante la radiografía. Aunque la ecografía se ha utilizado eficazmente para la visualización de imágenes de otras estructuras tendinosas en el cuerpo, se describen casos esporádicos en la literatura sobre el diagnóstico ecográfico de desgarros tendinosos del tríceps braquial. La resonancia magnética nuclear (RMN) es la mejor técnica para la evaluación de la lesión, ya que proporciona al médico más información como la localización de la lesión (en la inserción tendinosa olecraniana, a nivel musculotendinoso, o intramuscular) y si es una ruptura parcial o completa. La ruptura se produce por lo general a nivel de la unión del tendón con el hueso. Otros lugares inusuales para la ruptura los encontramos en la unión intratendinosa y musculotendinosa , en el que la ruptura ocurre generalmente en los tendones patológicos[12]. A la edad promedio de nueve años, el núcleo de osificación del olécranon aparece en las radiografías, estableciéndose la fusión con la diáfisis del cúbito aproximadamente a la edad de quince años. La coalición incompleta de este centro en los adolescentes puede predisponer a un patrón particular de fractura con la participación de un gran fragmento del olécranon[12]. El tratamiento de los desgarros agudos del tríceps necesita ser orientado según el lugar de la ruptura, la demora del tratamiento, y las demandas o expectativas funcionales de cada paciente. Las roturas agudas (<2 semanas) por lo general se pueden reparar directamente, aunque hay casos descritos de sutura directa en pacientes diagnosticados a los 8 meses de la lesión. Varias técnicas han sido descritas en la literatura para la reparación de los tríceps agudos: túneles transóseos, suturas con anclajes, tornillos de interferencia, o una combinación de estas técnicas. Las rupturas crónicas (> 6 semanas desde la lesión), por el contrario, representan un desafío para el cirujano. Si el defecto es grande, hay que considerar el uso de un injerto entre el extremo del tendón desgarrado y olecranon (tendones de la pata de ganso autógenos, aloinjerto osteotendinoso de Aquiles, autoinjerto del palmar largo) asegurados a través de pozos de perforación, ya sea con un tornillo interferencial o suturas. También se ha descrito la reconstrucción con colgajo de ancóneo. Otro punto clave en relación con la necesidad del tratamiento quirúrgico es si la lesión es completa o parcial. Si un paciente puede realizar alguna extensión activa del codo, la lesión es parcial y se puede tratar sin cirugía con la protección de una férula durante unas 4 semanas a 30° de flexión. Sin embargo, es importante señalar que la extensión activa del codo puede ser preservada con lesiones entre un 10 y 95% de su espesor. Si se presenta un desgarro significativo de más del 50% en la RMN, junto con una pérdida significativa de la función del tríceps, entonces se recomienda la reparación quirúrgica del tendón desgarrado. La ruptura incompleta con frecuencia no se diagnostica, mostrándose en las fases posteriores como un tendón más grueso y alargado, junto con la continua disminución de la fuerza muscular del tríceps. Esta forma poco frecuente de lesión parcial también es típica de lesiones crónicas de tendones debilitados o patológicos. Normalmente, estas lesiones se encuentran a nivel de la unión músculo-tendinosa. Las lesiones en los tendones sanos, sin embargo, se producen a nivel de la inserción con el olécranon[12.] Debido a los pocos casos notificados sobre la lesión de este tendón en la literatura, como resultado, no existe un protocolo de tratamiento bien establecido[1.] Chan et al[1], publican el caso de una paciente mujer de 67 años, con antecedentes de diabetes mellitus no insulinodependiente y en tratamiento con antidiabéticos orales, que sufre un traumatismo directo sobre codo derecho, siendo diagnostica-

da de rotura completa del tendón tricipital con avulsión ósea. Se le realiza una reparación primaria mediante el método Krakow con suturas de 4 hilos ancladas al olecranon. Posteriormente se mantiene un brace 6 semanas, comenzando con ejercicios isométricos a las 2 semanas postquirúrgicas y posteriormente rehabilitación progresiva hasta conseguir un balance articular de 3º-130º. Sharma et al[13], describen el caso de una joven de 22 años que padece una caída sobre la mano extendida. El diagnóstico de la lesión del tríceps pasa desapercibida inicialmente. Se procede, en menos de 2 semanas del suceso, a sutura directa con puntos transóseos con Ethibond del 5. La inmovilización con férula a 60º de flexión se mantiene 12 días, seguido de ejercicios isométricos, una flexión activa progresiva a la 4ª semana y una contracción activa del tríceps a los 3 meses, consiguiendo un rango de movilidad completa. En el estudio retrospectivo realizado desde 2006 por Bava et al[18,] se objetivaron 5 roturas completas agudas del tendón tricipital, todas ellas intervenidas con anclajes de sutura de alta residencia a olecranon, inmovilizadas con férula a 45º de extensión durante 2-3 semanas, posteriormente con ortesis fija de 0º a 45º incrementándolo progresivamente durante 6 semanas para conseguir la flexión completa. Un paciente de 32 años, entrenador de resistencia y consumidor de inyecciones de esteroides anabólicos androgénicos (nunca puestas directamente sobre el tendón), sufre una rotura aguda del tríceps braquial. Zammit et al[6], reparan el tendón mediante suturas transóseas olecranianas, inmovilizándolo con férula posterior braquiopalmar durante cinco semanas y comienzo de fisioterapia a la sexta semana, consiguiendo una movilidad y fuerza muscular completas. Entre 1991 y 1996, Mair et al[9], identificaron 10 roturas parciales y 11 roturas completas del tríceps en los jugadores de la Liga Nacional de Fútbol Americano. 7 jugadores habían tenido síntomas prodrómicos antes de la lesión y 5 recibieron inyecciones de corticoides por bursitis. Todas las roturas completas fueron intervenidas mediante sutura directa con puntos transóseos. Sólo hubo una re-rotura mientras realizaba rehabilitación. De los 21 pacientes, sólo uno no consiguió volver a jugar de forma profesional. Otro caso es el de Pina et al[12], en un paciente de 43 años en tratamiento crónico por asma alérgica con corticoides que sufre caída con el brazo en extensión provocándole rotura completa del tríceps. El tratamiento quirúrgico consistió en la reparación con tres anclajes Mitek y refuerzo con Ethibond del 2. Se inmovilizó durante 3 días con férula a 90º de flexión, seguido de ejercicios isométricos y flexión progresiva a las tres semanas. A los tres meses se comenzó con contracción activa, consiguiendo un rango de movilidad completo. Van Riet et al[13], realizan una revisión retrospectiva entre 1977 y 1997 de 23 roturas del tendón del tríceps braquial (8 completas y 15 parciales). Los mecanismos lesionales fueron: 12 caídas con el brazo en extensión (2 con laceraciones y 1 re-rotura de un tríceps inicialmente bien reparado), 4 por accidentes de tráfico (1 con herida abierta), 1 infección secundaria del tendón y 6 lesiones degenerativas crónicas. 8 pacientes habían sido sometidos a cirugías previas en el codo. Se realizaron 14 reparaciones primarias (8 casos agudos y 6 en lesiones de >3 semanas de evolución) mediante 9 suturas tipo Bunnel y 4 tipo Cracovia, todas con perforaciones a olecranon, y una banda de tensión por una fractura avulsión del olecranon; y 9 reconstrucciones, todas ellas en casos crónicos, mediante 6 transferencias autógenas de tejido (ancóneo, palmar largo, palmar largo más una porción de Aquiles, delgado plantar, semitendinoso y dorsal ancho) y 3 con tejido sintético. En cuanto al tratamiento postquirúrgico también fue variado: inmovilización entre 2 y 6 semanas desde la extensión completa hasta los 90º de flexión; 7 casos con férulas de extensión dinámica. Los rangos de movilidad conseguidos van de 8º a 138º en las reparaciones primarias y de 13º a 133º después de las reparaciones. Yarzi et all4, presenta dos pacientes, de 27 años y 24 años, cuyos diagnósticos de rotura completa del tríceps a nivel del olécranon pasaron inadvertidos durante 4 y 6 meses respectivamente. El tratamiento consistió, en ambos casos, en una nueva técnica quirúrgica mediante V-Y-plastia de la unión musculotendinosa donde se obtiene la longitud requerida del tendón, sin debilitarlo y sin necrosarlo. A nivel distal, en el primer caso quedó reconstruido de forma anatómica mediante anclajes al olécranon y el segundo mediante suturas transóseas. Se coloca férula con 30º de flexión durante 3 semanas, momento en el que se comienza con flexión y extensión pasiva de 0º a 90º, consiguiendo movilidad completa en pocas semanas.

Otro caso de rotura antigua nos la muestra Sai et all[5], en un jugador de rugby de 19 años. Dicha lesión fue diagnosticada a los 4 años del traumatismo por debilidad del codo e incapacidad de extensión del codo contra gravedad. La reparación consistió en la colocación de una malla artificial anclada a la parte distal del músculo tríceps y al olecranon y reforzado todo con suturas no reabsorbibles. Durante el postoperatorio, los primeros tres días se inmoviliza con férula a 90º de flexión para, posteriormente, comenzar con ejercicios activos. A los dos años de seguimiento, el balance articular era de 0º a 140º. En la Clínica Mayo, en el estudio de Sánchez-Sotelo[14], muestran 7 casos de lesiones crónicas del tríceps, 5 en pacientes sometidos a cirugías previas en el codo y 2 tras caídas con la mano extendida. Cuatro casos fueron sometidos a una técnica de de colgajo rotacional del ancóneo con sutura transósea al olecranon, codo inmovilizado 3 días a 30º de flexión y, posteriormente, flexión activa limitada a 90º 3-4 semanas. Los otros tres casos se intervinieron utilizando un aloinjerto de tendón de Aquiles con anclaje distal con tornillo de esponjosa al olécranon, inmovilización a 30º de flexión durante 3 semanas y luego movilización suave con ortesis de extensión limitada a 100º de flexión. Otros dos casos de lesiones crónicas nos los describen Scolaro et al[20.] Se tratan de un paciente de 47 años que sufre una caída en la ducha con una herida en cara posterior de codo suturada en el acto y que continúa con dolor y debilidad pasados 2 meses y; un paciente de 26 años, jugador de volleyball, diagnosticado inicialmente de bursitis traumática a la que aspiran e inyectan corticoides en dos ocasiones hasta que a los 4 meses visualizan la lesión. Se les somete a cirugía mediante injerto autólogo de palmar largo ipsilateral tunelizado por el olecranon. Se inmovilizó con férula posterior a 90º de 7 a 14 días. Dos semanas después, comenzaron con flexión activa asistida y extensión pasiva. La extensión activa no se permitió hasta la sexta semana de la operación. El caso que hemos presentado se trata de una rotura crónica (>6 semanas), tratada con sutura directa con puntos transolecranianos, inmovilizado un total de 6 semanas con cambios progresivos de férula de menor a mayor flexión del codo para ir ganando recorrido del plano muscular del tríceps y con un resultado de fuerza y balance muscular excelente.

CONCLUSIONES

La avulsión del tendón del tríceps es una lesión poco frecuente. Puede producirse después de un trauma directo o indirecto, y por lo general se produce en la unión óseo-tendinosa. El alto índice de sospecha del clínico, el examen físico en busca un vacío palpable, y la búsqueda de una fractura en "escama" en las radiografías laterales ayudarán a hacer el diagnóstico precoz. El reconocimiento de estas lesiones y la intervención rápida son las piedras angulares de un resultado quirúrgico exitoso. La reparación de las roturas completas generalmente produce buenos resultados funcionales. Pero debido a los pocos casos notificados sobre esta lesión en la literatura no existe un protocolo de tratamiento bien establecido.

BIBLIOGRAFIA

1- Chan AP, Lo CK, Lam HY, Fung KY. Unusual traumatic triceps tendon avulsion rupture: a word of caution. Hong Kong Med J. 2009; 15(4):294-6.
2- Bain GI, Durrant AW. Sports-related injuries of the biceps and triceps. Clin Sport Med. 2010; 29(4):555-76.
3- Sharma SC, Singh R, Goel T, Singh H. Missed diagnosis of triceps tendon: a case report and review of literature. J Orthop Surg (Hong Kong). 2005; 13(3):307-9.
4- Yazdi HR, Qomashi I, Ghorban Hoseini M. Negleted triceps tendon avulsion: a case report, literature review, and a new repair method. Am J Orthop (Belle Mead NJ). 2012; 41(7):E96-9.
5- Sai S, Fujii K, Chino H, Inoue J, Ishizaka J. Old rupture of the triceps tendon with unique pathology: a case report. J Orthop Sci. 2004; 9(6):654-6.
6- Zammit S, Esposito I. Traumatic rupture of the triceps tendon: a case report and literature review. Malta Medical J. 2009; 21(4):35-6.
7- Yeh PC, Stephens KT, Solovyova O, Obopilwe E, Mazzocca AD et all. The distal triceps tendon footprint and a biomechanical analysis of 3 repair techniques. Am J Sport Med. 2010; 38(5):1025-33.
8- Anzel SH, Covey KW, Weiner AD, Lipscomb PR. Disruption of muscles and tendons: an analysis of 1014 cases. Surgery. 1959; 45(3):406-14.
9- Mair SD, Isbell WM, Gill TJ, Schlegel TF, Hawjins RJ. Triceps tendon ruptures in professional football payers. Am J Sports Med. 2004; 32(2):431-4.
10- Strauch RJ. Biceps and triceps injuries of the elbow. Orthop Clin North Am. 1999; 30(1):95-107.
11- Tiger E, Mayer DP, Glazer R. Complete avulsión of the tríceps tendón: MRI diagnosis. Comput Med Imaging Graph. 1993; 17(1):51-4.
12- Pina A, García I, Sabater M. Traumatic avulsión of the tríceps brachii. J Orthop Trauma. 2002; 16(4):273-6.
13- Van Riet RP, Morrey BF, Ho E, O´Driscoll SW. Surgical treatment of distal tríceps ruptures. J Bone Joint Surg Am. 2003; 85-A(10):1961-7.
14- Sánchez-Sotelo J, Morrey BF. Surgical techniques for reconstruction of chronic insufficiency og the triceps. Rotation flap using anconeus and tendon achillis allograft. J Bone Surg Br. 2002; 84(8):1116-20.
15- Levy M. Repair of triceps tendon avulsion or ruptures. J Bone Joint Surg Br. 1987; 69(1):115.
16- Downey R, Jacobson JA, Fessell DP, Tran N, Morag Y,

Kim SM. Sonography of partial-thickness tears of the distal triceps brachii tendon. J Ultrasound Med. 2011; 30(10):1351-6.
17- Vidal AF, Drakos MC, Allen AA. Biceps tendon and triceps tendon injuries. Clin Sports Med. 2004; 24(4):707-22.
18- Bava ED, Barber FA, Lund ER. Clinical outcome after suture anchor repair for complete traumatic rupture of the distal triceps tendon. Arthroscopy. 2012; 28(8):1058-63.
19- Foulk DM, Galloway MT. Partial triceps disruption: a case report. Sports Health. 2011; 3(2):175-8.
20- Scolaro JA, Blake MH, Huffman GR. Triceps tendon reconstruction using ipsilateral Palmaris longus autograft in unrecognized chronic tears. Orthopedics. 2013; 36(1):117-20.

SOCIEDAD CASTELLANO MANCHEGA DE CIRUGIA ORTOPEDICA Y TRAUMATOLOGIA

SCM
COT